

一般社団法人 日本顕微鏡歯科学会  
第21回学術大会・総会

The Future of Microscopic Dentistry: Excellence and Innovation

# 顕微鏡歯科学の未来

～卓越と革新～

徳島大学蔵本キャンパス大塚講堂

2025.4.18 (Fri) ~ 20 (Sun)

大会長

国立大学法人 徳島大学大学院医歯薬学研究部  
歯科保存学分野 教授

保坂 啓一

Keiichi Hosaka

実行委員長

国立大学法人 徳島大学大学院医歯薬学研究部  
歯科保存学分野 准教授

中西 正

Tadashi Nakanishi

準備委員長

国立大学法人 徳島大学大学院医歯薬学研究部  
歯科保存学分野 助教

武川 大輔

Daisuke Takegawa



一般社団法人 日本顕微鏡歯科学会

<https://jamd.or.jp>

# 目次

---

大会長挨拶	1
学内マップ	2
会場案内	3
協賛企業	6
タイムスケジュール	15
時刻表	17
基調講演	18
特別講演 1	20
シンポジウム 1	21
シンポジウム 2	27
シンポジウム 3	33
シンポジウム 4	37
教育講演	42
教育講演 2	44
歯科衛生士シンポジウム	46
大会長賞受賞記念講演	52
AMED	56
歯科衛生士セッション	57
一般口演	65
ポスター発表	91
ランチョンセミナー	113

---

## 日本顕微鏡歯科学会 第21回学術大会・総会 顕微鏡歯科学の未来 ～卓越と革新～

The 21st Annual Meeting of the Japan Association of  
Microscopic Dentistry

The Future of Microscopic Dentistry: Excellence and Innovation



保坂 啓一

Keiichi Hosaka

徳島大学大学院医歯薬学研究部歯科保存学分野教授

徳島大学ポストLED フォトニクス研究所医光融合研究部門教授

徳島大学ベンチャー株式会社 amidex 共同創業者、CDO

Professor, Department of Conservative Dentistry,

Graduate School of Biomedical Sciences, Tokushima University

Professor, Division of Interdisciplinary Research for Medicine and Photonics,

Institute of Post-LED Photonics, Tokushima University, Japan

Director, Department of Conservative Dentistry, Tokushima University Hospital, Japan

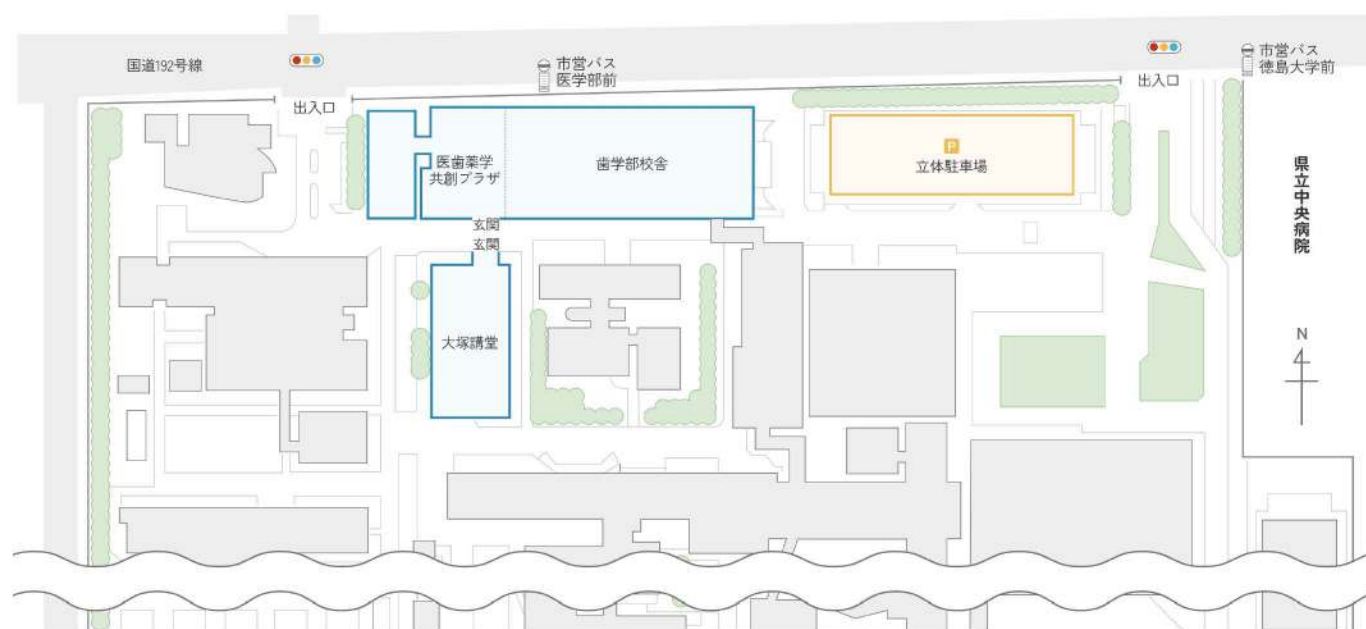第21回日本顕微鏡歯科学会学術大会の大会長を拝命しております、徳島大学大学院の保坂啓一です。

本大会のテーマは「顕微鏡歯科学の未来～卓越と革新～」です。

顕微鏡歯科学は精密な歯科治療を可能にし、未来の歯科医学を支える重要な分野です。本大会では、最新の知見や卓越した技術を共有し、さらなる革新と発展を目指してまいります。

徳島の地で皆様をお迎えできることを、実行委員一同、心よりお待ちしております。

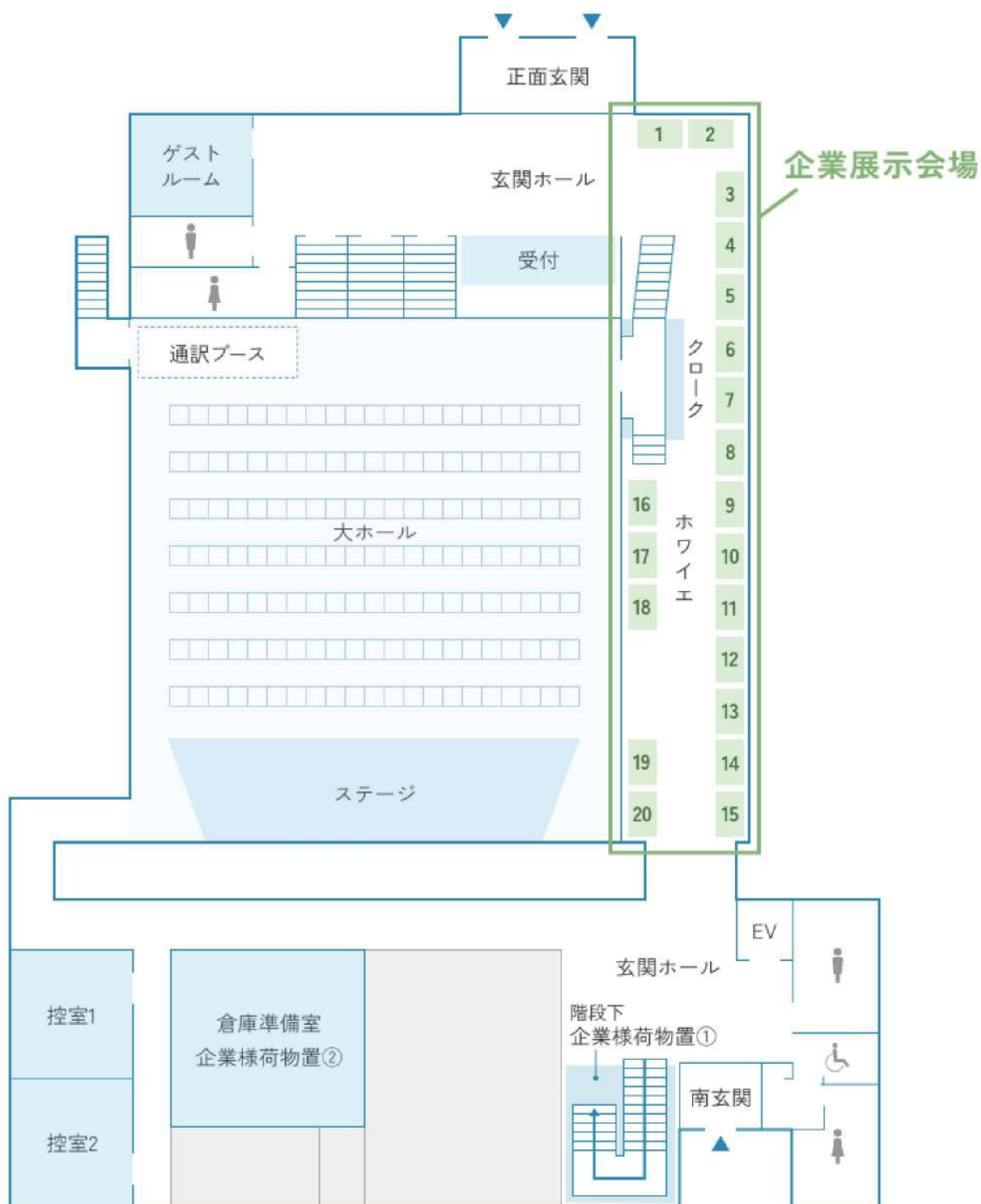
# 学内マップ





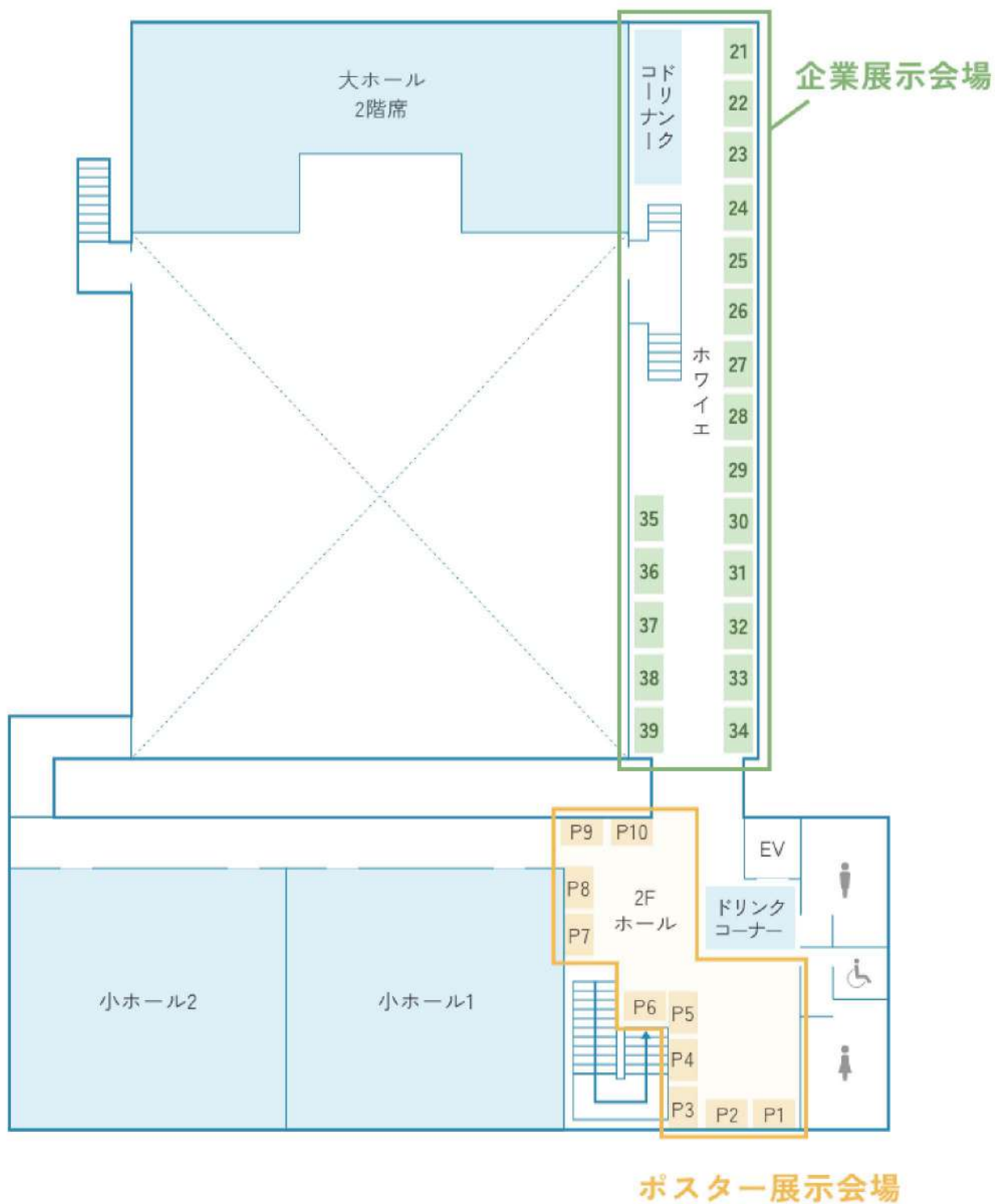
# 会場案内

## メイン会場 大塚講堂 フロアマップ 1F



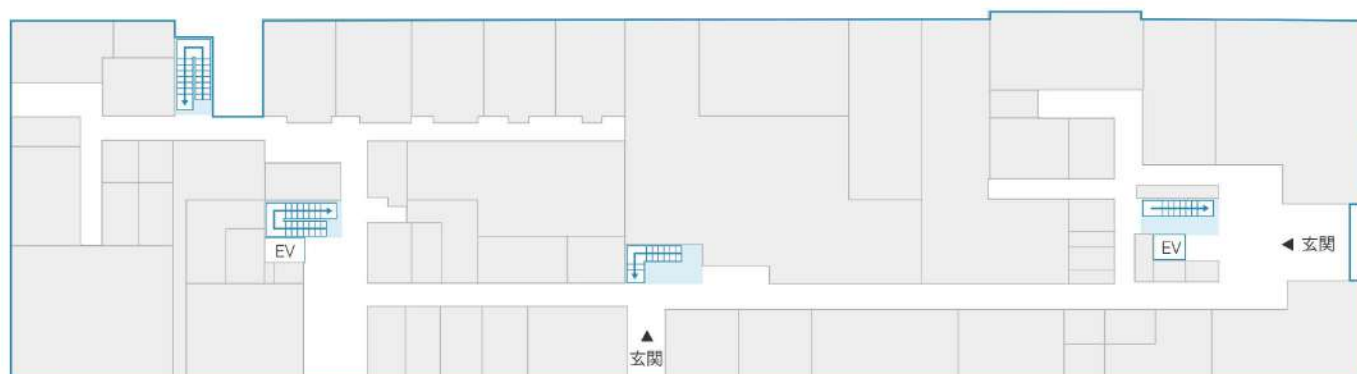
# 会場案内

## メイン会場 大塚講堂 フロアマップ 2F

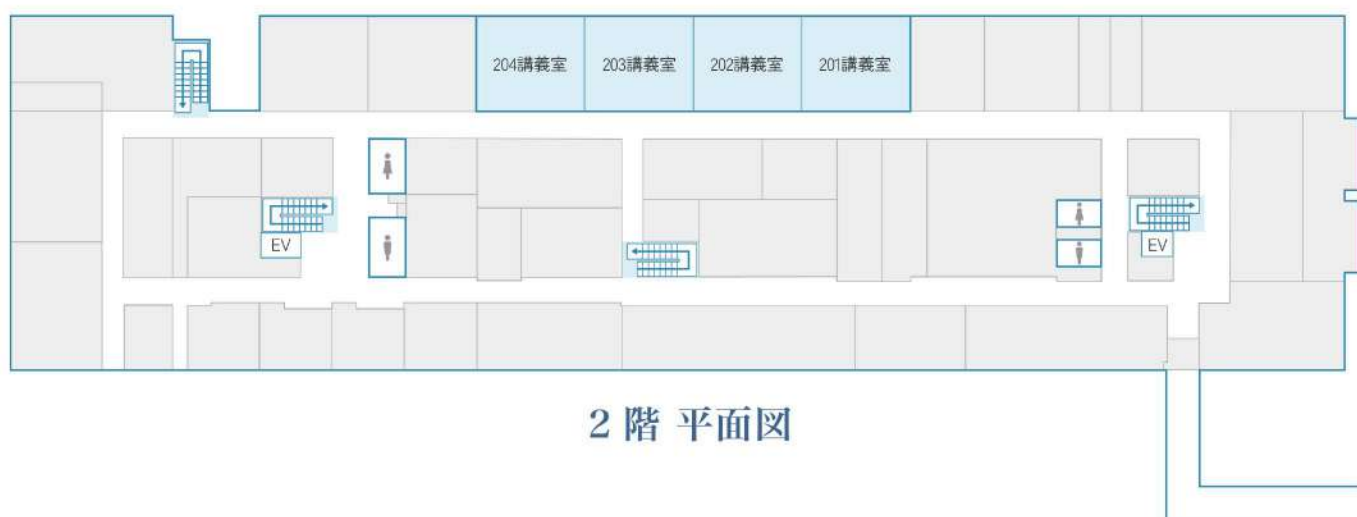

# 会場案内

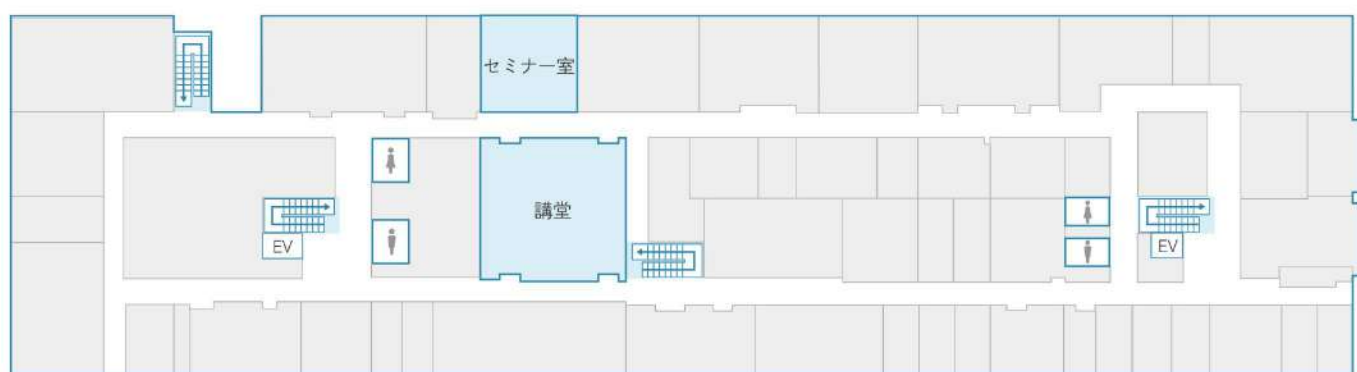
## サブ会場 歯学部校舎 フロアマップ



1階 平面図


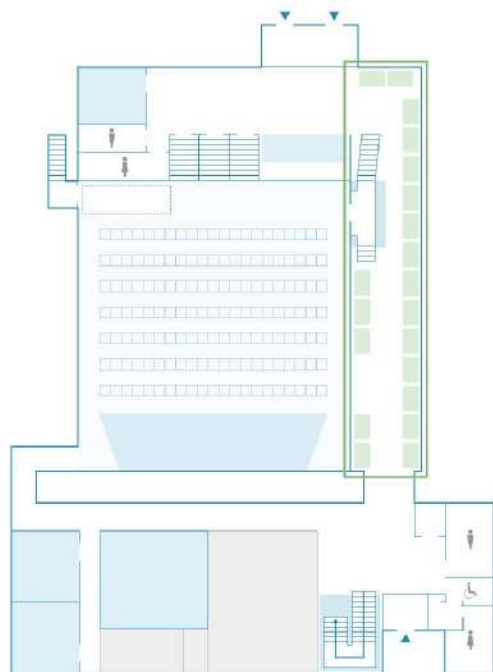


2階 平面図




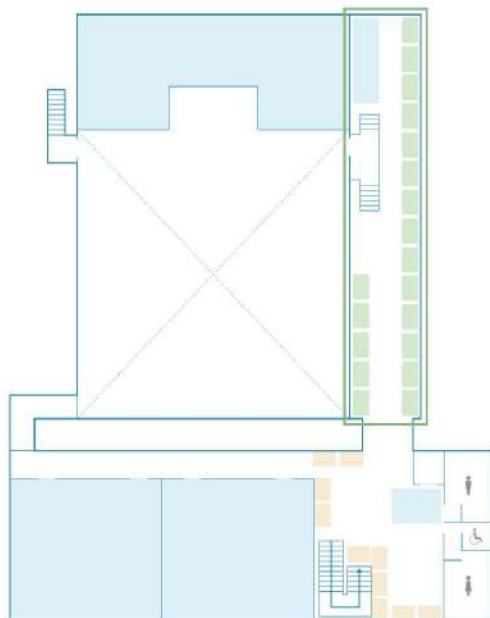
3階 平面図

## 企業展示 1F



1F	
配置番号	企業名
1・2	ペントロンジャパン株式会社
3	株式会社歯愛メディカル
4	株式会社東京歯材社
5	東京歯科産業株式会社
6	株式会社モリタ
7	名南歯科貿易株式会社
8	株式会社ヨシダ
9	白水貿易株式会社
10	カールツァイスメディテック株式会社
11	カリーナシステム株式会社
12	マニー株式会社
13	株式会社YDM
14	株式会社amidex
15	株式会社soeasy
16	株式会社Passione
17	株式会社ジーシー
18	プレミアムプラスジャパン株式会社
19	クインテッセンス出版株式会社
20	株式会社デンタルダイヤモンド社

## 企業展示 2F



2F	
配置番号	企業名
21	デンツプライシロナ株式会社
22	サンメディカル株式会社
23	株式会社モリムラ
24	株式会社 茂久田商会
25	ULTRADENT JAPAN株式会社
26	有限会社 錦部製作所
27	株式会社ジェイメック
28	有限会社オーラス
29	株式会社松風
30	株式会社クラーク
31	ジャパンクオリティ株式会社
32	株式会社日向和田精密製作所
33	ネオ製薬工業株式会社
34	日本歯科薬品株式会社
35・36	株式会社ゼロメディカル
37	株式会社GENOVA
38	株式会社ガイドデント
39	cbiz DENTAL シービズデンタル



# 協賛企業

## 協賛金協力（※50音順）

企業名		
株式会社amidex	cbiz DENTAL シービズデンタル	株式会社soeasy
東京歯科産業株式会社	株式会社Passione	株式会社モリタ
株式会社モリムラ		

## スクリーンコマーシャル（※50音順）

企業名		
有限会社オーラス	カーナシステム株式会社	ソルベントム合同会社
株式会社soeasy	名南歯科貿易株式会社	マニー株式会社

## ランチョンセミナー（※50音順）

企業名		
株式会社amidex	クインテッセンス出版株式会社	東京歯科産業株式会社
ペントロンジャパン株式会社	株式会社モリタ	

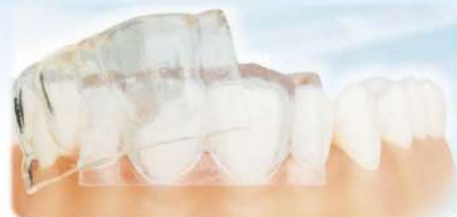～最新のダイレクトCR治療を、あなたのクリニックで明日から～

第12期

# Amidex™で学ぶ CRインジェクションテクニック実践セミナー

Amidex™はダイレクトCR修復のためのクリアインデックスシステムです

- ☞ 複数歯も短時間でオーダーメイド治療が可能！
- ☞ デジタルワックスアップ通りの高品質な仕上がり！
- ☞ 矯正歯科治療中の最終修復が可能！
- ☞ 小児・スペシャルケア患者も理想的な審美CR修復を実現！



## 講師



吉田 章太 先生  
ドクタービーバー小児歯科・矯正歯科 院長

02年:東京歯科大学卒業  
東北大学大学院歯学研究科顎発達咬合形成学分野入局  
08年:博士課程修了 東北大学大学院歯学研究科 非常勤講師  
09年:南山手小児歯科 勤務・東京歯科大学 非常勤講師  
11年:ドクタービーバー小児歯科・矯正歯科 開業



渡邊 佳一郎 先生  
徳島大学 矯正歯科 助教

07年:徳島大学歯学部卒業  
12年:徳島大学大学院口腔科学教育部にて博士課程修了  
12年:徳島大学大学院医歯薬学研究部助教  
17年～19年にはオハイオ州立大学矯正歯科博士として従事

## 日程

2025年6月1日 日

## 時間

13:00～17:00

## 場所

横浜みなとみらい  
(詳細はお申込みページにてご覧ください)

## 参加費

33,000円(実習材料費、税込)

## お申込み

セミナー詳細・お申し込みはQRコードから！



歯を削らない治療で、世界に感動を！



株式会社amidex(徳島大学発ベンチャー)  
〒770-0041 徳島県徳島市蔵本元町1丁目22-102  
090-7848-3712 order@amidex.co.jp



# 歯科専門出張・セミナー シーbizデンタル



**「歯科医療に従事する方に寄り添ってお役に立ちたい」  
それが歯科専門と呼ばれたい理由です。**

安全と安心を最優先に最高のビジネスシーンになるようにお手伝いをする  
出張コンシェルジュ-Concierge-です。旅のエキスパートとして心をこめてご満足を提供します。

渡航手続きしている主な学会・展示会

AMED 米国顕微鏡歯科学会

AAE 2025 米国歯内療法学会

その他、歯科学会全般

IDS ケルンデンタルショー（世界最大級のデンタルショー）

SIDEX ソウルデンタルショー（アジア最大級のデンタルショー）

IDEM シンガポールデンタルショー（アジア太平洋地域のリーディングショー）

その他のサービス

- ・催事のお手伝い（セミナー会場の手配・事務局業務）
- ・先生方のプライベート旅行
- ・医院研修旅行

**JAMD 日本顕微鏡歯科学会の賛助会員企業として**

**プレカンファレンスの企画設営や宿泊予約の受付をおまかせいただいております。**

お問い合わせ先

web サイト : <https://com-med.jp/dental>



cbiz DENTAL シーbizデンタル

〒532-0002 大阪市淀川区東三国4-4-11 東明ビル

株式会社コミュニケーションツアーズ・デンタル事業部

大阪府知事登録旅行業 第2-2042号

おしえあうって、すばらしい。

**so easy buddy**  
for dental



歯科業界

10,000人  
以上が利用!!

歯科人材育成DXサービス



1つでもあてはまったら危険信号!?

Check  
1

マニュアルが  
紙・もしくはない



Check  
2

スタッフへ  
何度も同じ説明を  
することがある



Check  
3

会議や朝礼の  
議事録を  
とっていない



Check  
4

口頭のみで  
情報共有している



Check  
5

採用後2年以内に  
辞めてしまう  
スタッフがいた



Check  
6

スタッフの業務が  
固定化・属人化  
している



放置すると売上低減・人材離職で医院経営の重大リスクに...

こんな問題がスマホ1つで解決へ





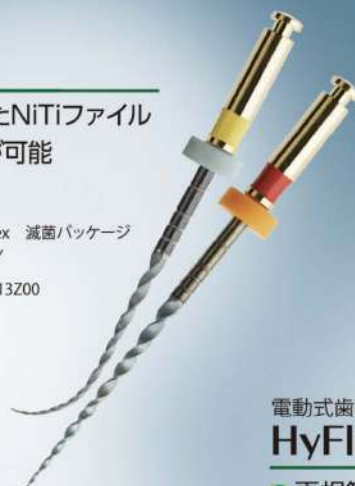

電動式歯科用ファイル

## HyFlex EDM

- 形状記憶性を有したNiTiファイル
- プレカーブの付与が可能
- マルチブルユース

販売名: NiTiロータリファイルHyFlex 滅菌パッケージ  
 一般的名称: 電動式歯科用ファイル  
 分類: 管理医療機器  
 医療機器認証番号: 228A0BZ100013Z00



電動式歯科用ファイル

## HyFlex Remover

- 再根管治療専用ファイル
- 切削力と柔軟性を兼ね備えた1本
- 熱処理されたNiTiワイヤーを使用

販売名: NiTiロータリファイルHyFlex 滅菌パッケージ  
 一般的名称: 電動式歯科用ファイル  
 分類: 管理医療機器  
 医療機器認証番号: 228A0BZ100013Z00



# 精密な歯内療法を実現するために

マイクロスコープ  
**KAPS1100** カプス 1100

NEW

- フットスイッチによる電動フォーカス
- ドイツ製によるスムーズな操作性
- 2つのバランスカップリングを標準搭載
- 2色のカラーリング対応

<フロアスタンドタイプ>  
 販売名: カプスデンタルマイクロスコープ SOM-22  
 一般的名称: 可搬型手術用顕微鏡  
 分類: 一般医療機器 (特定保守管理医療機器)  
 医療機器届出番号: 27B1X00020224011

<天井懸架タイプ>  
 販売名: カプスデンタルマイクロスコープ SOM-32  
 一般的名称: 架台式手術用顕微鏡  
 分類: 一般医療機器 (特定保守管理医療機器、設置管理医療機器)  
 医療機器届出番号: 27B1X00020224010

歯科用電動式ハンドピース

## Endo Free エンドフリー

- 小型コントラヘッド (360°回転フリーヘッド)
- 生体状況に合わせたメモリー設定が可能
- モーターの設計開発は安心の日本製
- 重量は106.8gと軽量

販売名: エンドフリー  
 一般的名称: 歯科用電動式ハンドピース  
 分類: 管理医療機器 (特定保守管理医療機器)  
 医療機器認証番号: 304A1BZX00023000



東京歯科産業株式会社

〒101-0021 東京都千代田区外神田6-10-5 TEL:03-3831-0176 (代) FAX:03-3835-8254  
 E-mail: info@tokyodental.co.jp https://www.tokyodental.co.jp



詳細は弊社ホームページ、SNS でご確認ください。



歯科医療現場の新たな  
コミュニケーションツール /

“伝える”から  
“伝わる”へ

マイクロスコープ / 口腔内カメラ 画像管理システム

イメージの  
その先へ

picmoR

picmoRサービスサイト



販売価格：オープン（お取引ディーラーへご確認ください）

「私たちが伝えたいこと」  
「患者が知りたいこと」  
現状 / 治療内容 / 治療結果を  
“見える化”する事で伝わる

術者もスタッフも  
全ての操作が直感的で簡単

スタッフの負担は最小限に  
導入効果は最大限に

- ✓ 患者に治療の必要性 / 選択 / 結果がわかりやすく伝わる
- ✓ 煩雑な操作なしに治療データを管理
- ✓ スタッフの作業効率向上
- ✓ 治療内容を視覚化することで術者と患者の双方の安心感を得る
- ✓ 過去から現在の状況を視覚化することで治療 / 予防の指針をつける
- ✓ 万が一に備えて記録の保存



## Introduction

導入イメージ

本体一式  
+22or24インチタッチモニター  
+無線フットペダル

picmoRで、マイクロスコープ等の画像を取り込むためには、フットペダルで撮影を行います。術者付近に設置するタッチモニターで操作を行いながら、患者の前面モニターに表示し、患者説明を行うレイアウトが推奨です。

※タッチモニターとフットペダルを利用しない場合でも、マウスでの操作が可能です。  
※picmoR本体は、マイクロスコープ下やキャビネット内、モニター裏側の省スペースで設置可能です。

さまざまな口腔内カメラからの取込に対応



松風シェアファイル for picmoR が登場!!

株式会社松風の

EyeSpecial C-V と連携!!

※picmoRユーザーは無償でご利用いただけます。

事前にpicmoRのQRを撮影しておけば  
自動で写真を振り分けて簡単取り込み!!



写真・動画を  
クラウド管理 /  
つながる。  
どこでも。



サブスクリプション型のクラウドサービスです。

※ご契約には最低1台のpicmoRと院内NASオプションが必要です。

複数台のpicmoRが  
つながる



ビューワー機能で  
どこでも 使える



マイクロスコープやpicmoRがないユニット、  
カウンセリングルーム、医院外でも

picmoRクラウドのビューワー機能を利用すると、パソコンやタブレットのブラウザでビューワー版picmoRを利用できます。マイクロスコープやpicmoRがないユニットやカウンセリングルーム、医院外でもpicmoRのデータを開覧することが可能です。口腔内写真などもビューワー経由で取り込みが可能です。

一般社団法人 日本顕微鏡歯科学会  
第21回学術大会・総会  
企業展示ブースにて

2025年リリース予定の新サービス・マイクロスコープオプション製品をデモ展示中

AI新サービス

OpenAIのChatGPTを組み込むことで、  
サービスが飛躍的に進化。

- ・picmoR AI音声操作
- ・AI音声入力プロセッシング検査

他にも・・・  
・遠隔診療補助システム

マイクロスコープオプション製品

- ・ガラス式レンズプロテクタ
- ・外付けLEDユニット

- ・フォーカス電動化ユニット（フットペダル式）
- ・picmoR専用CCDカメラユニット（リチャージ付）

マイクロスコープを機能拡張する  
オプション製品を開発中。

直販製品は、  
当日予約購入で  
キャンペーン価格にて

※各種詳細に關しましては、  
弊社展示ブースの担当スタッフまで





伸びが良く、材料離れが良い  
歯科用ラバーダムシート



# Nic Tone ラバーダム

## ラテックスシート



より良い  
抵抗と伸縮性※  
※伸縮率: 600%以上

口腔内組織と  
対照的な  
美しい  
カラー

パウダーの  
使用量が  
少ない  
ラテックス

### 8種類

- シン・ブルー
- シン・グリーン
- ミディアム・ブルー
- ミディアム・グリーン
- ミディアム・ブラック
- シック・ブルー
- シック・グリーン
- シック・ブラック

### 厚さ

シン: 0.15~0.21mm  
ミディアム: 0.22~0.33mm  
シック: 0.34~0.40mm

6×6インチ 36枚入  
歯科医院様参考価格

各 **¥3,200**

一般医療機器 医療機器届出番号: 13B1X10394150001 歯科用ラバーダム 製造業者: Manufacturera Dental Continental,S.A.de C.V. (マニファクチャラデンタル コンチネンタル エスエーデ シーブイ社)

歯内療法や歯冠修復時の防湿に使用する、ノンラテックスのラバーダムシート  
歯科用ラバーダムシート

# R&S デンタルダム ノンラテックス



引き裂き強く  
伸びが良い※  
※伸縮率: 1100%以上

ゴム特有の  
嫌な臭いが  
ない

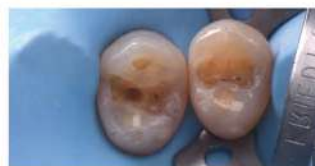片面にわずかな  
パウダーを使用

### 2種類

- ミディアム・ブルー
- ヘビ・ブルー

### 厚さ

ミディアム: 0.18~0.23mm  
ヘビ: 0.23~0.28mm



6×6インチ 20枚入  
歯科医院様参考価格

各 **¥3,600**

一般医療機器 医療機器届出番号: 13B1X10394220001 歯科用ラバーダム  
製造業者: Four D Rubber Co Limited (フォーディー ラバー カンパニー リミテッド社) 製造国: 英国  
発売元: GACD S.A.S (フランス)

本紙に掲載されている価格は2025年3月の歯科医院様参考価格(税抜)です。形態・仕様は予告なく変更することがあります。



	大塚講堂大ホール (655席)	大塚講堂小ホール1 (100席)	大塚講堂小ホール2 (100席)	歯学部講堂 (100席)	ポスター会場
8:30	8:30~9:40 受付開始				
9:00	9:00~9:10 開会式				
9:30	9:10~9:40 大会長基調講演 - 演者 保坂 晋一				
10:00	9:50~10:40 特別講演 - 演者 矢野隆章 (徳島大学教授) - 座長 保坂 晋一				
10:30					
11:00	10:50~11:40 教育講演1 - 演者 辻本真規 - 座長 泉原清隆				
11:30					
12:00		11:50~12:40 ランチョンセミナー - 演者 三木仁志 - 主催 株式会社amidex	11:50~12:40 ランチョンセミナー - 演者 尾島賢治・山口文雪・中田光太郎・安齊昌順 - 主催 クインテッセンス出版株式会社	11:50~12:40 ランチョンセミナー - 演者 松田敦至 - 主催 東京歯科産業株式会社	
12:30					
13:00	12:50~14:00 一般口演 - 演者 別府優子・河野通史・後藤千里・関口寛人・岡林架帆・高橋慈子 - 座長 木ノ本喜史・小暮千明・高田光彦・中澤弘貴				
13:30					
14:00					
14:30	14:10~15:20 シンポジウム1 「顕微鏡下修復治療の卓越と革新」 - 演者 林明賢・樋口勉・菅原佳広 - 座長 佐藤貴彦・遠辺徹也	14:10~15:20 歯科衛生士セッション - 演者 神崎智代・濱田有希・伊達美奈・磯崎あや・栄永梨奈・山岡睦美・岡本里緒菜 - 座長 高山祐輔・杉山幸菜			
15:00					
15:30	15:30~16:10 AMED招待演者口演 - 演者 Juan Carlos Ortiz Hugues - 座長 辻本森久・磯崎祐輔				
16:00					
16:30					16:20~17:10 ポスター発表討論 - 演者 藤本佳大・佐伯真来子・元橋雅行・片山祐・山田雅司・西嶋綾華・山本麻美・池尻敬・瀧美克幸・安岡大介 - 座長 長尾大輔・戸田成紀
17:00					

懇親会 19:00~21:00

会場：JRホテルクレメント徳島  
※シャトルバスのご用意がございます

	大塚講堂大ホール (655席)	大塚講堂小ホール1 (100席)	大塚講堂小ホール2 (100席)	歯学部講堂 (100席)	ポスター会場
8:30	8:30~9:40 受付開始				
9:00	9:00~10:00 大会長賞受賞講演	8:50~10:00 シンポジウム3 「新造気鋭の認定指導医セッション」			
9:30	- 演者 野亀慶訓・樋口敬洋 - 座長 表茂穂	- 演者 立原明人・宮島大地・宇土武典 - 座長 堀菜克幸			
10:00					
10:30	10:10~11:40 シンポジウム4 「歯内療法の卓越と革新」	10:10~11:30 歯科衛生士シンポジウム			
11:00	- 演者 湯本浩通・澤田則宏・八幡祥生 - 座長 北村和夫・和田尚久	- 演者 増田佳子・上田こころ・高橋規子 - 座長 林智恵子			
11:30					
12:00		11:50~12:40 ランチョンセミナー	11:50~12:40 ランチョンセミナー	11:50~12:40 ランチョンセミナー	
12:30		- 演者 櫻井善明 - 主催 ベントロンジャパン株式会社	- 演者 櫻井善明 - 主催 ベントロンジャパン株式会社	- 演者 関口寛人 - 主催 株式会社モリタ	
13:00	12:50~14:00 シンポジウム2 「ペリオドンタルマイクロサージェリーの卓越と革新」	12:55~14:05 教育講演2			
13:30	- 演者 中田光太郎・菅田真吾・安斉昌翔 - 座長 水川脩・山口文暁	- 演者 磯崎裕幹 - 座長 淵上了介			
14:00					
14:30	14:10~15:20 一般口演				
15:00	- 演者 YANG YIHSIEN・chang tzu yang・千原晃・松由理子・荒木淳・花村恒 - 座長 天川由美子・大河原祐也・三橋晃・関口寛人				
15:30	15:20~15:40 一般口演・ポスター発表の投票及び総会準備				
16:00	15:40~16:30 総会・表彰式・閉会式				



時刻		4月19日（土）	4月20日（日）
14	00		●
	10		
	20		●
	30		
	40		
	50		●
15	00		
	10		●
	20		
	30		●
	40		
	50		●
16	00		
	10		●
	20		
	30	●	
	40	この間、 満席になったら出発	●
	50		●
17	00		
	10		
	20		
	30		
	40		
	50		
18	00		
	10		●
	20		
	30	●	
	40		
	50		



## 微視的視点から見たダイレクトボンディングの進化と大いなる可能性

The Evolution and Great Potential of Direct Bonding from a Nano- and Microscopic Perspective



保坂 啓一

Keiichi Hosaka

徳島大学大学院医歯薬学研究部歯科保存学分野教授  
徳島大学ポストLED フォトニクス研究所医光融合研究部門教授  
徳島大学ベンチャー株式会社 amidex 共同創業者、CDO

Professor, Department of Conservative Dentistry,  
Graduate School of Biomedical Sciences, Tokushima University  
Professor, Division of Interdisciplinary Research for Medicine and Photonics,  
Institute of Post-LED Photonics, Tokushima University, Japan  
Director, Department of Conservative Dentistry, Tokushima University Hospital, Japan

歯質接着技術は、現代の歯科修復治療において欠かせない手法であり、その進化は生体材料学や接着技術の進歩に密接に関連している。臨床現場では実体顕微鏡を用いた精密な治療が広く普及しているが、基礎研究においては、電子顕微鏡や顕微ラマン分光法を活用し、さらに微細な接着界面の構造や化学的挙動を明らかにすることが求められている。

ナノレベルの接着界面の詳細解析を通じて、接着剤の浸透挙動、樹脂含浸層の形成、歯質との接着界面におけるレジンモノマーの挙動、ならびに接着耐久性に関連する因子を解析することによって、接着界面の改善に向けた新しい歯硬組織接着の方向性を提案することが可能となる。

見えないものを可視化する技術は、基礎研究と臨床応用をつなぐ重要な役割を果たす。本講演では、接着界面の微視的世界の一端を明らかにし、歯質接着技術のさらなる発展と臨床応用への可能性を最大限に引き出す新たな視点を提示したい。

### 【略歴】

2003 年 東京医科歯科大学歯学部歯学科卒業  
2005 年 米国ジョージア医科大学歯学部客員研究員  
2007 年 東京医科歯科大学大学院医歯学総合研究科博士課程修了  
2009 年 東京医科歯科大学大学院医歯学総合研究科う蝕制御学分野助教  
2018 年 英国ロンドン大学キングス・カレッジ客員講師  
2021 年 英国オックスフォード大学経営大学院 Certificate of Executive Leadership Programme 取得  
2021 年 徳島大学大学院医歯薬学研究部再生歯科治療学分野教授  
2023 年 徳島大学ポストLED フォトニクス研究所医光融合研究部門教授（併任）  
2023 年 米国マサチューセッツ工科大学（MIT）客員研究員、徳島大学ベンチャー株式会社 amidex 設立  
2024 年 米国 The ADA Forsyth Institute 客員研究員

### 【学会活動など】

日本歯科医学会国際活動委員会副委員長、日本歯科保存学会（専門医指導医、理事、国際交流委員会副委員長他）、日本接着歯学会（専門医指導医、代議員、国際交流委員会副委員長）、日本歯科審美学会（認定医、代議員、国際渉外委員会）、日本顕微鏡歯科学会、日本歯内療法学会他

Adhesive dental technology is a vital component of modern restorative dentistry, and its evolution is deeply intertwined with advancements in biomaterials and adhesion techniques. While precision treatment using dental microscopes has become standard in clinical practice, cutting-edge basic research leverages advanced technologies, such as scanning and transmission electron microscopy and microscopic Raman spectroscopy, to reveal the structural and chemical behaviors of adhesive interfaces.

Through detailed nanoscale analysis, researchers can examine the penetration behavior of adhesives, the formation of hybrid layers, the dynamics of resin monomers at the adhesive interface with dental tissues, and the factors influencing adhesion durability. These insights open new pathways for improving dental hard tissue adhesion and enhancing adhesive interface performance.

Technologies that make the invisible visible are crucial for bridging basic research with clinical applications. This lecture will explore the nano- and microscopic world of adhesive interfaces, offering new perspectives to propel the development of dental adhesion technology while advancing the principles of minimally invasive dentistry.

#### Biography

Keiichi Hosaka earned his DDS in 2003 and his PhD in 2007 from Tokyo Medical and Dental University, focusing on dentin bonding under Prof. Junji Tagami. He began his academic career in 2008 as an Assistant Professor at TMDU, and in 2021, he was appointed Professor and Department Chair at Tokushima University.

In 2005, he expanded his research globally as a visiting scholar at the Medical College of Georgia, working with Prof. David Pashley. In 2023, he furthered his international work as a visiting scientist at MIT and The ADA Forsyth Institute. Recently, he co-founded Amidex, Inc., a university start-up aimed at advancing minimal intervention dentistry using digital technologies. He is passionate about leading research in next-generation direct composite restoration, integrating adhesive and digital techniques for minimally invasive dental solutions.

## 最先端光イメージング技術で迫る 歯科顕微鏡学の真髄

Unveiling the Essence of Dental Microscopy  
using Cutting-Edge Optical Imaging Technology



矢野 隆章

Takaaki Yano

徳島大学 ポスト LED フォトニクス研究所 / 理工学部 医光・医工融合プログラム  
Professor, Tokushima University

歯科用顕微鏡は口腔内を拡大して観察することができるため、様々な歯科治療・診断に活用されている。LED などの白色光を照射し、レンズとカメラを用いて画像化すると、肉眼では見えない口腔内微小器官を鮮明に観察することが可能である。

歯科用顕微鏡の用途は形態観察が主流であるが、照射する光の波長(色)を工夫すると、歯と歯周組織の形態だけでなくそれらの物性・機能を分析することが可能となる。

例えば、コンポジットレジンなどの歯科材料と象牙質との接着界面の接着力や接着メカニズムや口腔がんの同定など、形態観察では判別できない口腔内物性をイメージングすることが可能である。

早期かつ精密な歯科顕微鏡診断・治療を行うためには、より微小領域の観察・分析が必要である。

しかしながら、顕微鏡には「明るさ」と「解像度」に限界があり、ナノメートル程度の微小領域の観察は難しいのが現状である。我々は、独自の光技術を駆使して、従来の顕微鏡よりも 6 桁以上明るく、1~2 桁程度高い解像度で歯組織や歯科材料を観察・分析できる顕微鏡を開発している。

本講演では、歯科応用に資する最先端の光学顕微鏡イメージング技術の原理を門外漢にもわかりやすく概説し、歯科医学への応用について議論する。

### 【略歴】

2002 年 大阪大学 工学部 応用物理学専攻 卒業

2004 年 大阪大学 工学研究科 応用物理学専攻 博士前期課程 修了

2007 年 大阪大学 工学研究科 応用物理学専攻 博士後期課程 修了

2007 年 JST CREST 博士研究員

2011 年 東京工業大学 総合理工学研究科 助教

2016 年 東京工業大学 物質理工学院 応用化学系 助教(改組による)

2020 年 徳島大学 ポスト LED フォトニクス研究所 准教授

2022 年 理化学研究所 客員主幹研究員(～現在)

2022 年 徳島大学 ポスト LED フォトニクス研究所 教授(現在に至る)



### 卓越した修復を目指して：異なる流動性とチップ径のフロアブルレジンを用いた臼歯充填技術の革新

Striving for Excellence in Restoration: Innovations in Molar Filling Techniques Using Flowable Resins with Varying Viscosities and Tip Diameters



林 明賢

Meiken Hayashi

北久里浜矯正歯科

KITAKURIHAMA Orthodontic Dental Office

まず初めに、本発表の機会をいただき、顕微鏡歯科学会の諸先輩方および有識者の方々に深く感謝申し上げます。

長年にわたり卓越した知見と臨床技術で歯学の発展に寄与してこられた皆様のご努力には、ただただ敬意を表するばかりである。

その歩みに触れるたび、若輩者である私がこのような場で発表を行うことの重責を感じるとともに、さらなる研鑽を積む必要性を痛感している。

近年、我が国における直接法コンポジットレジン修復の適応範囲は飛躍的に拡大している。

その長期予後を保証する修復法は、大学などの研究機関における研究者の成果や、卓越した技術を持つ先達の方の長年の臨床経験に裏打ちされたものである。

そのような基盤の上に立ち、経験も技術も乏しい私が直接法コンポジットレジン修復を成功させるためには、技術の向上と知識のアップデートを継続することが不可欠であると日々痛感している。

さらに、直接法修復は、メーカーや研究者による革新的なアイデアから生まれる修復材料や器具なしには成立しないことも忘れてはならない。

特にフロアブルレジンについては、同一メーカー内で流動性にバリエーションが設けられ、機械的物性は従来のペーストタイプと比較しても同等またはそれ以上の性能を持つ製品が開発されている。

また、これらをデリバリーするためのシリンジやチップも改良が重ねられ、従来品よりも細いチップ径の製品が登場している。

こうした進化は、顕微鏡下での精密処置を行う者にとって極めて有用であり、臨床における選択肢を広げるものである。

しかしながら、こうした革新的なマテリアルや器具をいかに効率よく使用し、臨床に応用するかについては、依然として個人の経験則に基づいたレビューが主流であり、エビデンスベースの具体的指標が存在しない。

これらの指標が確立されれば、より卓越した修復治療が可能になると考える。

本発表では、フロアブルレジンの特性と応用方法について私なりの考察を述べるとともに、臨床での可能性を探る一助としたい。

#### 【略歴】

2014年 鶴見大学歯学部 卒業

2015年 長崎大学病院総合歯科診療部 臨床研修修了

2016年 東京医科歯科大学う蝕制御学分野入局

2019年 フロリダ大学保存修復学講座 留学

2021年 東京医科歯科大学大学院修了、博士号取得

日本歯科保存学会 認定医

日本接着歯科学会 会員

International Association for Dental Research member

First and foremost, I would like to express my deep gratitude for the opportunity to present at this conference and extend my sincere appreciation to the esteemed members and experts of the Society of Microscope Dentistry. I hold the utmost respect for the tireless efforts of those who have contributed to the advancement of dentistry through their exceptional insights and clinical skills over many years. Each time I reflect on these contributions, I feel the weight of responsibility as a younger practitioner standing before you, and I recognize the need for continuous selfimprovement.

In recent years, the range of indications for direct composite resin restorations in Japan has expanded dramatically. The techniques that ensure long-term prognosis are supported by the work of researchers in academic institutions and the extensive clinical experience of highly skilled predecessors. Standing on this foundation, I am acutely aware that continual improvement of my skills and updating of my knowledge are essential for the successful execution of direct composite resin restorations.

Furthermore, it is crucial to acknowledge that direct restorative techniques would not be possible without the innovative materials and instruments developed by manufacturers and researchers. In particular, for flowable resins, variations in viscosity are now available within the same product line, and products with mechanical properties equal to or superior to traditional paste-type composites have been developed. In addition, advances in delivery systems, such as syringes and tips, have resulted in finer tip diameters than conventional products. These innovations are extremely beneficial for those performing precision procedures under a microscope and expand the clinical options available.

However, despite these advances, the efficient use and clinical application of such innovative materials and instruments still rely primarily on individual experiential reviews, and evidence-based guidelines remain limited. Establishing such guidelines would allow for even more refined restorative treatments. In this presentation, I will share my insights on the characteristics and applications of flowable resins and explore their potential in clinical practice.



### 臼歯Ⅱ級窩洞に対し ivory 型セパレーターとフロアブルレジン表面張力を利用し充填するコンポジットレジン修復

Composite resin restoration using ivory-type separator and flowable resin surface tension to fill a molar Class II cavity.



樋口 惣

So Higuchi

医) 樋口歯科

Higuchi Dental Clinic

マイクロスコープを用いた拡大視野下での保存修復は、最小限の歯質切削、確実な接着操作、そして辺縁適合性の向上を可能にする手法として注目されている。特に、Ⅱ級窩洞（楔状欠損など）において、フロアブルレジンの表面張力を応用し、窩洞内へピッタリと充填する Surface Tension Control Technique（表面張力法）により、歯質とコンポジットレジンとの辺縁適合性を大きく向上させることができる。

一方、Ⅱ級窩洞（臼歯隣接面う蝕）の修復においては、この表面張力法の直接的な応用が難しく、一般的にマトリックスシステムを用いる必要がある。しかし、すべてのⅡ級窩洞に完全に適合するマトリックスシステムは存在せず、操作中にフロアブルレジンがマトリックス辺縁から漏出したり、コンタクトが緩くなるといった課題が生じる。こうした失敗は多くの歯科医師が経験するものであり、より確実な修復手法の確立が求められている。

本発表では、こうした課題に対処するための充填手技「Kyu-Shu Technique」を紹介する。本手法では、アイボリー型セパレーターを使用して隣接歯間をわずかに離開させ、マイクロスコープを用いた拡大視野下で表面張力法を適用。窩洞へフロアブルレジン充填し、さらに研磨用ストリップを用いた形態修正および研磨を行う。この手法により、歯質とコンポジットレジンとの辺縁適合性が大幅に向上し、隣接歯との適切なコンタクトの回復が可能となる。

本発表では、Kyu-Shu Technique の具体的な手技や使用器具について詳述する。特に、辺縁漏洩の防止や隣接面とのコンタクトの再現性に関する実践的な知見を共有し、Ⅱ級窩洞修復の新たな選択肢としてその有効性を検討する。

#### 【略歴】

2000 年 北海道大学歯学部卒業

九州大学歯学部顔面口腔外科（旧第 2 口腔外科）入局

2006 年 飯塚病院歯科口腔外科勤務

2008 年 樋口歯科勤務

2013 年 医院継承

#### 【所属学会およびスタディーグループ】

日本顎咬合学会指導医

日本顕微鏡歯科学会認定医

日本接着歯学会

日本包括歯科臨床学会会員

日本口腔インプラント学会会員

Osseointegration Study Club of Japan 会員

日本審美歯科協会会員 北九州歯学研究会会員

上田塾会員 FLAT 会員

Restorative treatment under an enlarged view using a microscope has gained attention as a technique that enables minimally invasive tooth preparation, reliable adhesion, and improved marginal adaptation. Particularly, in Class V cavities (e.g., wedge-shaped defects), the Surface Tension Control Technique, which utilizes the surface tension of flowable resin to precisely fill the cavity, can significantly enhance the marginal adaptation between tooth structure and composite resin.

However, in the restoration of Class II cavities (proximal caries in molars), direct application of this technique is challenging, and the use of matrix systems is generally required. Yet, no matrix system fits all Class II cavities perfectly. Problems frequently encountered during the procedure include the leakage of flowable resin from the matrix margins and weak contact points. These failures are issues that many clinicians, including myself, have experienced, highlighting the need for a more reliable restoration technique.

This presentation introduces the "Kyu-Shu Technique," a restorative method designed to address these challenges. This technique uses an ivory-style separator to slightly open the interproximal space, enabling the application of the Surface Tension Control Technique under an enlarged view using a microscope. Flowable resin is then filled into the cavity, and contouring and polishing are performed using polishing strips. This approach significantly improves the marginal adaptation between tooth structure and composite resin while restoring proper contact with the adjacent tooth.

In this presentation, the Kyu-Shu Technique's specific steps and instruments will be explained in detail. Practical insights regarding the prevention of marginal leakage and the reproducibility of proper contact with adjacent surfaces will also be shared. This study will examine the effectiveness of the Kyu-Shu Technique as a new restorative option for Class II cavity restoration.

#### Education

Graduated from Hokkaido University School of Dental Medicine, Hokkaido, Japan in 2000.

Received Ph.D. Degree from Department of Oral and Maxillofacial Surgery, Graduate School of Dental Science, Kyushu University, Fukuoka, Japan in 2006.

#### Work experience

2006 - 2008 Aso Iizuka Hospital Dentistry and Oral Surgery in Iizuka

2008 - Higuchi Dental Clinic in Fukuoka

Board Certified Member of Japan Association of Microscopic Dentistry(JAMD)

Board Certified Member of the Academy of Clinical Dentistry

Japan Society of Adhesive Dentistry

Japan Academy of Comprehensive Dentistry

Japan Society of Oral Implantology

Osseointegration Study Club of Japan

Japanese Society of Aesthetic Dentistry

Kitakyushu Dental Research Group

Ueda-Juku

FLAT

## マイクロスコープとデジタル技術を用いたコンポジットレジン修復

Composite Resin Restorations Using Microscope and Digital Technology



菅原 佳広

Yoshihiro Sugawara

月潟歯科クリニック

徳島大学歯学部臨床教授

日本大学松戸歯学部兼任講師

Tsukigata Dental Clinic

Clinical Professor, Faculty of Dentistry, Tokushima University

Part-time Lecturer, School of Dentistry at Matsudo, Nihon University

従来のコンポジットレジン修復は内側性の比較的小さな窩洞に対して行うのが限界であったのに対し、近年では歯冠全体におよぶ外側性の修復や小範囲の欠損補綴としてダイレクトブリッジまで応用範囲が拡大してきている。

接着強度の向上やコンポジットレジンの機械的強度の向上、さらには色調再現性の向上によるものと考えられる。

また、長期予後の観察から、マイクロスコープを使用したコンポジットレジン修復の優位性は高いものと考えられる。

しかし、修復範囲が大きくなるにつれ正確に形態再現することが難しくなり処置時間も長くなる。複数歯に対して形態変更を必要とするような場合にはフリーハンドで行うことが不可能であることも考えられる。

そこでデジタル技術を活用してインデックスを製作し、フロアブルコンポジットレジンを注入して修復する方法が注目されてきている。この方法により効率的に形態再現ができ、術者の技量による差を少なくすることができると考えられる。

コンポジットレジン重合後のバリの除去や表面性状の付与、研磨に関してはマイクロスコープを使用することにより確実性の高い処置が行えると考える。

今後、発展していくデジタル技術を用いたコンポジットレジン修復に対してマイクロスコープを用いる優位性について発表させていただく。

### 【略歴】

1997 年 日本歯科大学新潟歯学部卒業

2001 年 日本歯科大学大学院新潟歯学研究科修了

2001 年 日本歯科大学新潟歯学部附属病院総合診療科助手

2004 年 日本歯科大学新潟歯学部附属病院総合診療科講師

2014 年 日本歯科大学新潟病院総合診療科准教授

2022 年 月潟歯科クリニック

2023 年 徳島大学歯学部非常勤講師

2024 年 徳島大学歯学部臨床教授

While conventional composite resin restorations were limited to relatively small internal cavities, recent advancements have expanded their application range to include external full-crown restorations and even direct bridges for minor defects. This expanded applicability may be due to enhancements in bonding strength, the mechanical durability of composite resins, and shade reproducibility. The superiority of composite resin restorations using a microscope is also considered to be high based on observation of long-term outcome.



However, as restoration areas increase, achieving precise morphology becomes more challenging, and treatment time extends. For cases requiring morphological adjustments across multiple teeth, freehand techniques may be impractical. Consequently, a restoration method using digital technology to fabricate an index for injecting flowable composite resin has gained attention. This approach efficiently replicates restoration morphology and minimizes skill-related variability. Microscope use during finishing steps, such as removing burrs, refining surface texture, and polishing, ensures high accuracy. This presentation will highlight the advantages of using a microscope for composite resin restorations utilizing digital technology as it continues to advance.

1997 DDS, Nippon Dental University, School of Dentistry at Niigata

2001 PhD, Nippon Dental University, School of Dentistry at Niigata

2001 Assistant Professor, Nippon Dental University Niigata Hospital

2004 Senior Assistant Professor, Nippon Dental University Niigata Hospital

2014 Associate Professor, Nippon Dental University Niigata Hospital

2022 Tsukigata Dental Clinic

2023 Part-time lecturer, Faculty of Dentistry, Tokushima University

2024 Clinical Professor, Faculty of Dentistry, Tokushima University

## ペリオドンタルマイクロサージェリーに どう取り組む？

How do you approach periodontal microsurgery?



中田 光太郎

Kotaro Nakata

医) 洛歯会 中田歯科クリニック

Nakata Dental clinic

マイクロスコープの普及率も年々上昇し、積極的に臨床使用する歯科医師も増加しており、素晴らしい臨床環境へと進んでいるように思う。近い将来にはマイクロスコープは特別なものでなく、クリニックには当然存在する標準化された設備になることであろう。

そのような中、私自身もペリオドンタルマイクロサージェリーの普及に携わる臨床医として、マイクロスコープをエンド、修復、補綴治療には活用しているが外科処置はなかなか取り組みづらいというお声を聞くことも多い。当顕微鏡歯科学会の会員数も上昇の一途を辿り、会として外科処置へのマイクロスコープの導入も他領域同様推進したい、という執行部の先生方のお考えでこのシンポジウム企画が実現したと伺っているので、ペリオドンタルマイクロサージェリーの入り口をお示しして、一人でもこの分野に興味を持っていたことができることが3名のシンポジストの使命だと考える。

マイクロサージェリーという臨床分野では、元来医科においても直径の小さな血管や神経の吻合のような非常に緻密な処置や、脳外科のように直視ではアクセスが困難な部位にアプローチするために、さらには形成外科手術のように繊細な縫合テクニックを用いて瘢痕を残さない、または生じてしまった瘢痕を消すような手術に応用されている。歯科におけるペリオドンタルマイクロサージェリーの歴史は、1992年にフロリダ州オーランドで開催された第78回米国歯周病学会年次総会で、ShanelecとTibbettsによって歯周病学の専門分野に導入されスタートした。

歯科臨床における外科的軟組織マネジメントは、我々が対象とする組織が時として非常に薄く、その取り扱いには十分な配慮と繊細さが求められる。近年のトピックスでもある歯周形成外科手術のような緻密で、切開から始まるフラップの取り扱いと的確な縫合テクニックが結果を大きく左右する領域では、マイクロサージェリーが本領を発揮する。さらにマイクロスコープ独自のビジュアルノイズのない鮮明なビューは、手術に集中する環境を与えてくれる。裸眼での処置とは完全に異なる世界がそこにある。

そこで今回、ペリオドンタルマイクロサージェリーの魅力と、その臨床への導入について基本的な事項を主軸にお話したいと考えている。講演をお聞きになって頂いた一人でも多くの先生方がペリオドンタルマイクロサージェリーの扉を開いていただけるよう努めたい。

### 【略歴】

1990年 福岡県立九州歯科大学卒業

1994年 医療法人社団洛歯会中田歯科クリニック開設

2009年 同 デンタルクリニックタカンナ開設

現在 京都府立医科大学医学部 / 医学科客員教授

日本顕微鏡歯科学会認定指導医

日本臨床歯周病学会認定医

日本口腔インプラント学会専門医

ITI (International Team for Implantology) Fellow

The rate of microscopes in use is increasing year by year, and the number of dentists actively using them in clinical practice is also increasing, so I think we are moving towards a wonderful clinical environment. In the near future, microscopes will no longer be something special, but will become standardized equipment that is a natural part of any clinic.

In this context, as a clinician involved in the promotion of periodontal microsurgery, I often hear that while doctors are using microscopes for endodontic, restorative and prosthetic treatments, they are having difficulty in applying them to surgical procedures. I have heard that the planning of this symposium came about because the executive members of the society wanted to promote the introduction of microscopes into surgical procedures in the same way as in other fields, and that the number of members of the Japanese Society of Microscopic Dentistry is continuing to rise, so I think that the mission of the three symposium speakers is to show the entrance to periodontal microsurgery and to get even one person interested in this field.

In the clinical field of microsurgery, it is used in medicine for very precise procedures such as anastomosis of small blood vessels and nerves, and in neurosurgery to access areas that are difficult to access directly, as well as in plastic surgery to perform operations that do not leave scars or to remove scars that have already formed, using delicate suture techniques. The history of periodontal microsurgery in dentistry began in 1992, when it was introduced into the field of periodontology by Shanellec and Tibbetts at the 78th Annual Meeting of the American Academy of Periodontology in Orlando, Florida.

Surgical soft tissue management in dental clinical practice requires careful consideration and sensitivity when dealing with the very thin tissues we work with. Microsurgery really comes into its own in areas where precision is required, such as periodontal plastic surgery, where the results are greatly affected by the handling of the flap from the incision and the precise suture technique. Furthermore, the clear view provided by the microscope, without visual noise, gives you an environment where you can concentrate on the surgery. It is a completely different world from that of treatment with the naked eye.

In this lecture, I would like to talk about the appeal of periodontal microsurgery and the basic matters related to its introduction into clinical practice. I hope that as many doctors as possible who listen to this lecture will open the door to periodontal microsurgery.



## マイクロプラスチックサージェリーを応用したポンティックサイトにおけるリッジオーグメンテーションの戦略

Strategy of Ridge Augmentation for Pontic Sites Applying Microplastic Surgery



菅田 真吾

Shingo Sugeta

医療法人誠仁会 菅田歯科医院

Sugeta Dental Clinic, Sejinkai Medical Corporation

抜歯後に歯槽堤が著しく吸収されることは広く知られているが、日常臨床では、歯槽堤の再建処置が施されないままブリッジで修復されている症例が多く見受けられる。このようなケースでは、ポンティック部の軟組織形態が不良となり、清掃性が低下して口腔衛生の維持が困難になる。さらに、審美領域においては、歯槽堤のボリュームが失われた状態だと理想的な歯冠形態を補綴物に反映させることが難しく、審美的な結果も得にくくなる。天然歯との調和の取れたジンジバルラインを獲得するためにも失われた組織の再建は必須である。そこで本講演では、審美領域におけるポンティック部に対するリッジオーグメンテーションに焦点を当て、マイクロスコブを活用することの有効性を示す。リッジオーグメンテーションは、日常臨床で必要とされる頻度の高いプラスチックサージェリーの一つであり、特に審美領域では欠かせない手技である。

マイクロプラスチックサージェリーは、肉眼やルーペと比べて拡大視野下での手術が可能のため、切開、剥離、縫合といった各手技において、より精密な処置ができる。さらに、マイクロインスツルメントを使用することで、組織へのダメージを最小限に抑えた低侵襲な手術が可能となる。特に軟組織の取り扱いや結合組織の採取では、マイクロスコブによる拡大視野が極めて重要である。これにより治癒が促進され、瘢痕の形成が抑えられることで、より審美的な結果が期待できる。また、リッジオーグメンテーションでは、失われた歯槽堤を再建するために十分な量の結合組織が必要である。マイクロスコブを用いることで、効率的かつ低侵襲に結合組織を採取することが可能となる。本講演では、移植床の形成から結合組織の採取、移植片の固定までの一連の手術手技を動画を用いて詳細に解説する。

マイクロスコブのもう一つの利点として、術者目線で手術手技を記録できる点が挙げられる。これにより、術後に自身の手技を客観的に振り返り、技術向上につなげることができる。演者自身の経験をもとに、具体的なテクニックや工夫についても紹介する。さらに、術前・術後の増生量を口腔内スキャナーで評価し、変化を正確に確認する方法も提案する。

ポンティック部のリッジオーグメンテーションは、審美性と機能性を両立するために重要な治療法である。マイクロスコブの活用はその成功率を高める鍵となり、術者の技術向上はもちろん、患者満足度の向上にも大きく貢献する。この技術をぜひ日常臨床に取り入れていただきたい。

### 【略歴】

2009年 北海道大学歯学部卒業

2014年 北海道大学大学院 高齢者歯科学教室・口腔生理学教室所属 博士号取得

2017年 菅田歯科医院 開業

### 【所属・認定医等】

日本顕微鏡歯科学会 認定医

日本口腔インプラント学会 専門医

It is widely recognized that significant alveolar ridge resorption occurs after tooth extraction. However, in daily clinical practice, many cases are observed where bridges are placed without ridge augmentation. In such cases, the soft tissue morphology at the pontic site becomes inadequate, resulting in reduced cleanability and difficulty maintaining oral hygiene. Furthermore, in aesthetic areas, the loss of ridge volume makes it difficult to achieve ideal crown morphology in prostheses, leading to unsatisfactory aesthetic outcomes. Reconstructing the lost tissue is essential for achieving a harmonious gingival line with natural teeth.

This lecture focuses on ridge augmentation at the pontic site in aesthetic areas and demonstrates the effectiveness of utilizing a microscope. Microscopic plastic surgery allows procedures to be performed under magnified visualization, enabling more precise execution of incisions, dissections, and suturing compared to the naked eye or loupes. Furthermore, the use of micro-instruments minimizes tissue damage, allowing for minimally invasive surgery. This lecture provides a detailed explanation of the surgical procedures, from the preparation of the recipient site to connective tissue harvesting and graft fixation, using video demonstrations.

Another advantage of the microscope is its ability to record surgical techniques from the operator's perspective. This allows clinicians to objectively review their techniques postoperatively and improve their skills. Additionally, a method for accurately assessing pre- and post-surgical augmentation volume using an intraoral scanner will be presented.

Ridge augmentation at the pontic site is an essential treatment for achieving both aesthetic and functional outcomes. The use of a microscope is key to improving success rates, enhancing the operator's skills, and significantly contributing to increased patient satisfaction.

2009 Graduated from the Faculty of Dental Medicine, Hokkaido University, and obtained a dental license.

2014 Received a Ph.D. in Dental Medicine from Hokkaido University.

2017 Established Sugeta Dental Clinic.

Professional Qualifications:

Certified Practitioner by the Japanese Society of Microscopic Dentistry

Specialist certified by the Japanese Society of Oral Implantology



## 乳頭再建におけるマイクロサージェリーの位置付け

The positioning of microsurgery for papilla reconstruction techniques



安斉 昌照

Masateru Anzai

(医) OHP あんざい歯科医院

ANZAI Dental Office

審美歯科において歯冠形態の左右非対称性や、歯間乳頭の高さの不揃い、さらに歯頸線の不揃いなど、我々歯科医師と患者間での審美観の違いがあると報告されている。そのため、患者の審美感が、我々歯科医師が感じているよりも劣る場合があり、多少歯肉の不揃いが生じていても許容されることがある。しかし、ブラックトライアングルの出現によってその審美性は大きく失われてしまう。そこで昨今、そのブラックトライアングルを改善するために様々な歯間乳頭再建における術式が報告されている。歯間乳頭の形態は、隣接する歯冠形態に依存しており、例えばトライアングラー型の歯冠形態では、コンタクトポイントが歯冠側に存在するため、歯間乳頭は高く、スクエア型であれば低く表現される。さらに、歯間乳頭は、歯根間距離や骨頂 - コンタクトポイント間距離、さらに歯周組織フェノタイプには相関があり、失われた歯間乳頭部の周囲の組織・形態がどのような状態であるかを判断することで、様々な要因によって失われた歯間乳頭を改善することができる可能性がある。しかし、連続した歯間乳頭の欠損を改善させる術式の報告は限定的であり、非常に困難を極めることが予想される。そのため、歯間乳頭直下の軟組織増大を目的とした、コラーゲン繊維の豊富な上顎結節から採取された結合組織移植とともに、複数歯の歯間乳頭と歯肉弁全体を歯冠側へ挙上することで、一気に歯間乳頭を再建することが可能である。そのため、VISTA (Vestibular Incision Subperiosteal Tunnel Access) テクニックのように歯肉弁全体を牽引・維持できる縫合を行う術式が望ましいと考えられる。さらに、歯間乳頭は血流の乏しく、繊細な組織であるため、切開・剥離、減張切開、さらに縫合などの歯肉弁のマネジメントがとても重要である。例えば、歯間乳頭への血流を阻害しないような角化歯肉内への切開や、剥離子を用いて歯間乳頭直下の剥離、獲得したい歯間乳頭の高さまで歯肉弁を歯冠側に移動できるまでの減張量の獲得、さらに低侵襲な歯肉弁の縫合を可能にするために 7-0, 8-0 での縫合など、繊細な手技が要求されるため、顕微鏡を用いた拡大視野における手術は歯間乳頭再建を成功させる上で非常に重要である。今回は、歯間乳頭再建におけるマイクロスコプを用いた様々な外科的アプローチの一つ一つに焦点を当てて動画を供覧しながら解説していきたい。

### 【略歴】

2001 年 日本歯科大学歯学部 入学  
2007 年 日本歯科大学歯学部 卒業  
2008 年～ 2010 年 日本歯科大学附属病院歯科麻酔・全身管理科入局  
2011 年～ あんざい歯科医院勤務  
2015 年 神奈川歯科大学社会人大学院 咀嚼機能制御補綴学分野 入学  
2016 年～ あんざい歯科医院 院長  
2018 年～ 医療法人社団 OHP あんざい歯科医院 理事長  
2020 年 神奈川歯科大学社会人大学院 咀嚼機能制御補綴学分野 卒業 歯学博士  
2025 年 医療法人社団 OHP OHP DENTAL OFFICE 開設



【所属】

神奈川歯科大学歯科補綴学講座 クラウンブリッジ補綴学講座 特任講師

日本顕微鏡歯科学会 認定医

日本顎咬合学会 認定医

日本口腔インプラント学会 会員

日本歯周病学会 会員

日本臨床歯周病学会 会員

医療法人社団 OHP あんざい歯科医院 理事長

In interdental papilla reconstruction, the management of the flap is very important. For example, precision techniques are required, such as incision into the flap that does not obstruction of blood supply to the interdental papilla, dissection just underneath the interdental papilla using a micro-periosteum elevator, obtaining the flap extension until the gingiva can be moved coronally to the desired height of the interdental papilla, and suturing at 7-0 or 8-0 to allow minimally invasive suturing of the flap. Therefore, surgery under a microscope with a magnified field of view is very important for successful interdental papillary reconstruction. In this time, I would like to show a novel approach and lecture that it focusses on each of the various surgical approaches and provide explanations with video clips.

BIO

The Chairman of OHP medical corporation.

Part-time lecturer for department of prosthodontics in Kanagawa Dental University.

DDS from The Nippon Dental University.

Ph.D from Kanagawa Dental University.

Accredit member of Japan association of microscopic dentistry

Accredit member of The academy of clinical dentistry

Member of Japanese society of oral implantology

Member of Japanese society of periodontology

Member of The Japanese academy of clinical periodontology

## Road to 認定医・指導医 ～挑む価値のあるその先へ～

Road to Certified and Supervisory Dentist ~ The Value of the Challenge ~



笠原 明人

Akito Kasahara

笠原デンタルオフィス  
Kasahara Dental Office



宮島 大地

Daichi Miyajima

新百合ヶ丘 1000 のバイオリン歯科  
1000 VIOLINS DENTAL CLINIC



宇土 武典

Takenori Uto

医療法人 EYL 宇土歯科医院  
Medical Corporation EYL Uto Dental Clinic

本シンポジウムでは、初めて学会に参加される先生方にも認定医や指導医への挑戦に価値を感じていただけるよう、次世代の歯科医療を担うプロフェッショナルとしてのキャリア形成について多角的に議論します。

若手 3 人の認定指導医が一堂に会し「学び方」「後進指導」「将来展望」をテーマに、各々の観点でプレゼンをさせていただきます。

この取り組みは、単一の視点にとらわれない幅広いアプローチを取り入れており、学会初の試みであります。

学び方では、認定医・指導医を目指す過程で必要とされるスキルや知識の習得ステップを解説します。認定医や指導医取得を目指す中で、日々の診療での経験をどう活かすべきか具体的な方法を共有します。

さらに、日々の臨床で直面する課題を克服するための実践的なアプローチも詳しくお話しします。

参加者が自身の取り組みを見直し、確実に認定医取得へと結びつける一助となるでしょう。

また、過去には情報が限られていた中で試行錯誤した経験を共有し、現在の環境でさらに効率よく学びを深めるためのヒントも提供します。

後進指導では、次世代の歯科医師をどのように育成していくかを中心にお伝えします。指導者としての役割は、単に技術を伝えることにとどまらず、後進が自ら考え行動できる環境を整えることにあります。

このセッションでは、効果的なコミュニケーションスキルや技術伝達の具体的な方法を、3 人の認定指導医それぞれの立場から紹介します。それぞれの考え方や経験は、かなり異なっており参加者にとって、新たな指導のアプローチを学ぶきっかけとなるでしょう。

将来展望では、歯科医療の未来を見据えた認定医・指導医の役割とそのビジョンを提案します。

治療技術やコンセプトの急速な進化に対応するためには、柔軟かつ創造的な視点が必要です。このセッションでは、マイクロスコープの活用がもたらす変化に対する考え方を、それぞれの立場から解説します。

また、これからの歯科医療においてどのような価値を提供するべきかお話しします。

将来を見据えた議論を通じて、日々の診療をより高いレベルへ引き上げるためのビジョンを共有します。

また、エンド（根管治療）、修復（補綴治療）、ペリオ（歯周治療）の 3 つの治療分野において、術前・術中・術後それぞれの視点から議論を深めます。これらの治療分野では、各症例ごとに異なるアプローチが求められますが、参加者が現場で実践可能な具体例を通じて、その治療プロセスにおける工夫やこだわりを学ぶことができます。また、患者説明の際に留意すべき点や信頼関係を構築するためのコミュニケーション術についても紹介します。

これらの内容は、単に技術的な進歩を目指すだけでなく、患者満足度の向上や治療効果の最適化に寄与するものです。

本シンポジウムは、認定医・指導医を目指す道筋を明確にし、その挑戦に価値を見出す機会を提供します。3 人の認定指導医が異なる経験や背景を持ちながらも、それぞれの視点からお伝えする内容は、参加者にとって新たな発見と学びをもたらすでしょう。

このシンポジウムが、多くの先生方にとって一歩を踏み出すきっかけとなり、今後のキャリア形成や日々の診療に活かされることを期待しています。

## Road to Certified and Supervisory Dentist~The Value of the Challenge

This symposium aims to inspire first-time attendees to pursue certification as certified and supervisory dentists, highlighting its value in shaping a professional career in dentistry. Three young certified supervisory dentists will present on the themes of "Learning," "Mentoring," and "Future Prospects," offering diverse perspectives in this unique initiative by the society.

This is the first time we are hosting this kind of conference.

### Learning: Path to Certification

This session provides a roadmap for acquiring essential skills and knowledge needed to become a certified or supervisory dentist. Participants will learn practical methods to leverage daily clinical experiences and overcome challenges in the field. Real-world examples and tips on efficient learning in the current environment will also be shared.

### Mentoring: Developing the Next Generation

This session focuses on fostering the next generation of dentists. Effective mentorship goes beyond teaching skills; it involves creating an environment where mentees can think and act independently. Three certified supervisory dentists will share diverse approaches and practical communication techniques to inspire innovative mentoring strategies.

### Future Prospects: Shaping the Future of Dentistry

This segment explores the evolving role of certified and supervisory dentists in light of rapid advancements in dental technology, such as the use of microscopes. Presenters will discuss how to provide value in future dental care and elevate clinical practices.

### Specialized Fields

Focused discussions on endodontics, restorative dentistry, and periodontics will cover pre-, intra-, and postoperative perspectives. Participants will gain practical insights into treatment strategies, patient communication, and building trust for improved outcomes.

This symposium offers a clear path to certification, inspiring participants to take the next step in their career development. We look forward to helping attendees apply these insights in their daily practice and future professional growth.



### 歯内療法におけるイノベーション～求められる 非侵襲的治療～

Innovation in endodontics: the need for non-invasive treatment



湯本 浩通

Hiromichi Yumoto

徳島大学大学院 医歯薬学研究部 歯周歯内治療学分野  
Tokushima University Graduate School of Biomedical Sciences  
Department of Periodontology and Endodontology

歯内療法の特徴として、根管系の複雑性やその全貌を肉眼では直視出来ないことが挙げられ、これらにより診査・診断から根管治療の主目的である病原細菌や感染歯質の除去および充填までの多くの Step で術者を困難に直面させている。

時には治療が長期に及び、あるいは治療に反応しない難治症例に遭遇することも少なくない。

これらの課題に対して、充填材料としては、MTA (Mineral Trioxide Aggregate) や Bioactive Glass 等を配合した数種の根管充填用シーラーが開発され、また、機材としては、歯科用 Cone beam computed tomography (CBCT) や NiTi File に加えて、歯科用実体顕微鏡 (Microscope) が普及している。

これらの普及に伴い良好な治療成績が示されており、特に、肉眼では直視出来ない課題に対しては、Microscope の使用は極めて有効である。

歯周外科治療においても Microscope 下で処置を行なうことで、切開線や Flap 形成の範囲を最小限に出来るより侵襲性が低い治療法が開発・応用されている。

歯内療法においては、通常の根管治療が奏功しない場合の次なる手段として、歯根尖切除・逆根管充填などの外科的歯内療法が選択されるが、近年、CBCT、Microscope や超音波レトロチップを用いた侵襲度の低い Modern Endodontic Microsurgery により、その成績と予後はさらに向上している。

しかしながら、外科的処置による患者への負担のみならず、歯根長が短くなり、歯冠・歯根比のバランスが崩れることから、その予後推測することが困難な場合もある。

さらに、超高齢社会の現在、全身疾患を有する高齢患者や BP 製剤投与患者には侵襲を伴う外科的処置が困難となることから、非外科的・非侵襲的な新規治療法の開発が強く望まれている。

近年、医療の分野では、iPS 細胞に代表される再生医療が脚光を浴び、世界中で研究・開発が活発に行われているが、残念ながら歯内療法の分野では、再生療法の開発は遅れている。

本講演では、現代の歯内療法における概念や術式を Update すると共に、近年の歯内療法におけるイノベーションと未だ残されている問題点を整理し、さらに、我々が新規非外科的治療法として開発した高周波治療機器について解説し、難治症例に応用した症例も提示し、次世代へ向けた歯内療法の発展の可能性についても考察したいと思います。

#### 【略歴】

1992 年 徳島大学歯学部卒業

1996 年 徳島大学大学院歯学研究科博士課程修了

1996 年 徳島大学歯学部附属病院助手 (第一保存科)

1997 年 徳島大学歯学部助手 (歯科保存学第一講座)

2002 年 ボストン大学医学部感染症部門 (Post-Doctoral Fellow)

2005 年 徳島大学大学院ヘルスバイオサイエンス研究部助教 (歯科保存学分野)

2012 年 徳島大学病院講師 ( 歯科・第一保存科 )  
2017 年 徳島大学大学院医歯薬学研究部教授 ( 歯周歯内治療学分野 ) ( 現在に至る )  
2020 年 徳島大学病院病院長補佐 ( 医科歯科連携担当 )  
2021 年 徳島大学病院副病院長 ( 歯科担当 )  
2025 年 徳島大学歯学部歯学部長 ( 現在に至る )

The characteristics of endodontic therapy include the complexity of the root canal system and the inability to see its entirety. These cause difficulties for the dentists at many steps in root canal treatment from examination and diagnosis to the eradication of pathogenic bacteria and their by-products as well as root canal filling. In some cases, it is not uncommon to encounter difficult cases that take a long time to treat or that do not respond to treatment. To address these issues, dental microscope have been developed and become widespread as well as CBCT, NiTi files and several types of root canal filling sealers containing MTA and bioactive glass.

By more widespread of these devices and materials, favorable treatment outcomes have been shown, and the use of microscope is particularly effective for issues that cannot be seen with the naked eye. Surgical endodontic therapy such as apicoectomy and retrograde filling of root canal is selected as the next measure when conventional root canal treatment is not effective. In recent years, the results and prognosis have been further improved by using CBCT, microscope and ultrasonic retro chips. However, in addition to the burden on patients due to surgical procedures, it may be difficult to predict the prognosis due to shortening of the root length and loss of balance of the crown-root ratio.

Furthermore, in recent super-aging society, invasive surgical procedures are difficult for elderly patients with systemic diseases and receiving BP drugs, so the development of novel non-surgical and non-invasive treatments is strongly required.

In this lecture, I would like to update the concepts and summarize recent innovations in endodontics.

In addition, I would like to also introduce the high-frequency treatment device that we have developed as a novel non-surgical and non-invasive measures.

#### Biography

1986 - 1992: D.D.S. Tokushima University, Faculty of Dentistry  
1992- 1996: Ph.D. Tokushima University Graduate School of Oral Sciences  
1996 - 1997: Assistant Professor, Tokushima University Hospital, Dept. of Conservative Dentistry  
1997- 2002: Assistant Professor, Tokushima University, Dept. of Conservative Dentistry  
2002 - 2005: Post-Doctoral Fellow, Boston University School of Medicine, Section of Infectious Diseases, Boston, USA  
2005 - 2012: Assistant Professor, Tokushima University, Institute of Health Biosciences,  
Dept. of Conservative Dentistry  
2012 - 2017: Associate Professor, Tokushima University Hospital, Dept. of General Dentistry  
(Conservative Dentistry)  
2017 - Present: Professor, Tokushima University Graduate School of Biomedical Sciences,  
Dept. of Periodontology and Endodontology  
2020: Assistant Director, Tokushima University Hospital (Medical and Dental Cooperation)  
2021 - 2025: Vice Director, Tokushima University Hospital (Dental Department)  
2025 - Present: Dean, Tokushima University, Faculty of Dentistry



## 歯頸部外部吸収のマネジメント 実際にできることは？

Management of External Cervical Resorption: What can we actually do?



八幡 祥生

Yoshio Yahata

東北大学 大学院歯学研究科 歯科保存学分野

Division of Operative Dentistry, Department of Ecological Dentistry,  
Tohoku University Graduate School of Dentistry

歯頸部外部吸収（External Cervical Resorption: ECR）は、ここ 10 数年で発表される論文数も増えてきており、歯内療法分野における Hot topic の一つである。ECR は、エナメル-セメント境付近を起点として発症し、歯根表面から歯髄方向に向かって吸収が進行していく。吸収が隣接面にある場合にはデンタルエックス線写真で同定可能となるが、頬舌方向に位置する場合、画像に描出されるのはかなり進行してからとなる。また、歯肉縁下で発生し、進行するため、う蝕と違い口腔内からの肉眼所見で同定することは困難な場合が多い。近年では、Cone Beam CT (CBCT) の普及により、発見される頻度が高くなり、適切な診断方法の確立、進行度の正確な判断基準、そして効果的な治療介入方法の検討など、大きな注目を集めている。

ECR が臨床的に問題となる理由として、歯根吸収速度は比較的緩慢であるものの、確実に進行性の病態を示すことがある。そして、吸収の進行に伴い歯周ポケットと交通するようになると、患者は日常的なブラッシング時の不快な臭気や出血などの自覚症状を経験するようになる。すなわち、ECR と診断された時点で、漫然と経過観察するのではなく、何らかの治療介入を検討する必要性が生じる。一方で、本病態の特徴として、急性の疼痛や腫脹などの典型的な炎症症状を呈することは稀であり、治療介入によってむしろ保存が困難となりうるリスクを考慮しなければならない。特に、診断時点ですでに吸収が広範囲に進行しているような症例では、やむを得ず妥協的な経過観察を選択せざるを得ないケースも少なくない。

本講演では、まず ECR の診断アプローチとして、デンタルエックス線と CBCT による、病変の範囲および進行度の評価方法について解説する。その上で、現在実施可能な治療アプローチについて、実際の症例を通して検討を行う。治療アプローチは大きく 2 つに分類され、1 つは根管内部からのアプローチであり、これは従来の根管治療の手順に準じた方法で実施される。もう 1 つは根管外からの外科的アプローチである。これら 2 つのアプローチは、その手技やマネジメント方法において大きく異なる特徴を持つ。特に、外科的アプローチを選択する場合には、歯内療法の観点からの詳細な歯根の診査・診断、歯周病学の知見に基づいた適切な切開線の設定とフラップの慎重な取り扱い、さらには保存修復学的観点による外部吸収部位の確実な欠損修復など、多岐にわたる専門的手技を適切に組み合わせた包括的な治療実施が要求される。これらの治療において、手術用顕微鏡を用いた拡大視野下での操作により、根管内アプローチはもちろんのこと、外科的アプローチにおいても極めて大きな恩恵を受けることができる。

ECR の治療に関して、現時点では確立された標準治療プロトコルは存在せず、長期的な予後に関する普遍的な傾向についても、不明な点が多い。しかしながら、実際の臨床現場では治療を必要とする患者は必ず存在し、対応は必要とされる。臨床医の立場として、世界的な治療動向や最新の介入方法に関する情報を収集することは必要なことだが、それらを基に個々の症例に対する治療方針は術者が選択する事となる。エビデンスの量、質とも十分でない現状では、具体的な介入方法の選択や修復材料の決定などは、最終的に個々の術者の臨床判断に委ねられている部分が多い。

本講演では、演者が実際に行っている ECR のマネジメント方法について、具体的な臨床症例を提示しながら、現在考えている治療の到達点と、その限界について共有したい。さらに、現在不明瞭な事項や、一次情報が不足している点を明らかにしながら、今後の ECR マネジメントの発展の方向性について、議論を展開していきたい。



## 【略歴】

2005 年 岩手医科大学歯学部 卒業  
2009 年 東京医科歯科大学大学院 医歯学総合研究科修了 博士（歯学）  
東京医科歯科大学 歯学部附属病院 医員（～2011 年）  
2012 年 昭和大学 歯学部 歯内療法学部門 助教（～2018 年）  
2014 年 米国ウェストバージニア大学 歯内療法学講座 客員助教（～2016 年）  
2015 年 米国国立標準技術研究所 客員研究員（～2016 年）  
2018 年 東北大学病院 保存修復科 助教（～2021 年）  
2021 年 東北大学病院 歯内療法科 講師（～2022 年）  
2023 年 東北大学大学院 歯学研究科 エコロジー歯学講座 歯科保存学講座 准教授  
現在に至る

## 【所属学会】

日本歯科保存学会（評議員，専門医），日本歯内療学会，日本炎症・再生学会，American Association of Endodontists

External Cervical Resorption (ECR) has gained increasing attention in endodontics over the past decade. This presentation discusses the current understanding, diagnostic approaches, and treatment strategies for ECR management.

ECR initiates near the cemento-enamel junction and progresses from the root surface toward the pulp. While detectable through conventional radiographs when occurring on proximal surfaces, lesions on bucco-lingual aspects often remain undetected until significant progression. The advent of Cone Beam CT (CBCT) has improved detection rates and enabled more accurate assessment of lesion extent and progression.

The progressive nature of ECR requires clinical attention despite its relatively slow advancement. Although ECR rarely presents with acute pain or swelling, intervention decisions must carefully consider potential risks, particularly in cases with extensive resorption where wait-and-see might be the only viable option.

Major treatment approaches include internal (through the root canal) and external (surgical) interventions. The surgical approach requires comprehensive expertise, combining endodontic diagnosis, periodontal management, and restorative techniques. Dental operating microscopes significantly benefit both approaches, enhancing visualization and precision. Currently, no standard treatment protocol exists, and long-term prognosis remains unclear. Treatment decisions largely depend on individual clinical judgment due to limited available evidence, even as clinicians stay informed about treatment trends.

This presentation will share clinical cases demonstrating current ECR management strategies, discussing both their potential and limitations. Furthermore, it aims to identify knowledge gaps while exploring future directions in ECR management.

The discussion will focus on practical approaches to diagnosis, followed by case-based analysis of treatment options, emphasizing the importance of careful case selection and comprehensive treatment planning in achieving optimal outcomes.

## Biography

### Education:

2005 DDS, School of Dentistry, Iwate Medical University

2009 PhD, Graduate School of Medical and Dental Sciences, Tokyo Medical and Dental University

### Professional Experience:

2009-2011 Hospital Staff, Tokyo Medical and Dental University Hospital  
2012-2018 Assistant Professor, School of Dentistry, Showa University  
2014-2016 Visiting Assistant Professor, West Virginia University, USA  
2015-2016 Visiting Researcher, National Institute of Standards and Technology (NIST), USA  
2018-2021 Assistant Professor, Tohoku University Hospital  
2021-2022 Lecturer, Tohoku University Hospital  
2023-present Associate Professor, Graduate School of Dentistry, Tohoku University

#### Professional Affiliations

Japanese Society of Conservative Dentistry, Japan Endodontic Association, The Japanese Society of Inflammation and Regeneration, American Association of Endodontists

### 顕微鏡を通して診る歯内療法の変遷

Changes in endodontics through a microscope



澤田 則宏

Norihiro Sawada

澤田デンタルオフィス

Sawada Dental Office

顕微鏡を使い始めて 30 年が経とうとしている。卒業直後は顕微鏡を使用せずに歯内療法を行っていた。当時の歯内療法は手探りであり、経験による治療もあった。顕微鏡を通して歯内療法を行うことにより、根管内の複雑な構造など見えなかったものも見えるようになり、見えることにより器具の進歩も急速に進んだ感がある。

見落とされた根管がある症例では根尖病変が生じる確率が高いことも報告されている。かつて難治症例と分類されていた症例のなかに、多くの見落とされていた根管が存在することが顕微鏡を通してわかるようになった。近心頰側第二根管が高い確率で存在することは抜去歯で指摘されていても臨床で見つけることはできなかったが、顕微鏡を通した現在の治療では当然のことになっている。また、器材や技術の進歩のおかげでより確実な治療が可能になってきている。

電氣的根管長測定はわが国が世界に誇れる開発の一つであるが、かつては根管長を測定し拡大形成するところまでであった。顕微鏡を通して根尖を診ることにより、根尖部に存在する取り除けない感染源の存在が明らかになり、取り除くための器材も開発され、いまでは根尖部の仕上げ処置こそが大切であると考えている。

歯髄は最良の根管充填材である、と言われていたように歯髄保存は究極の課題であるが、歯髄を残す Vital pulp therapy では、いままで抜髄していた歯髄のなかに歯髄保存可能な歯髄があるのではないかと考えられている。その目安の一つとして、顕微鏡を通した歯髄の観察こそが必要であると考えている。

顕微鏡を通して診た歯内療法についての症例を供覧し、現在の歯内療法とこれからの発展について考察する。

#### 【略歴】

1988 年 東京医科歯科大学歯学部卒業  
1992 年 東京医科歯科大学大学院修了、博士（歯学）  
1992 年 東京医科歯科大学歯学部附属病院  
1995 年 東京医科歯科大学歯科保存学第三講座 文部教官  
1997 年 米国ペンシルベニア大学歯内療法学講座 留学  
2002 年 澤田デンタルオフィス開院  
東京医科歯科大学大学院 非常勤講師  
2023 年 九州歯科大学 臨床教授  
2025 年 東京科学大学 非常勤講師

日本顕微鏡歯科学会 認定指導医

日本歯科保存学会 歯科保存専門医

日本歯内療学会 歯内療法指導医

American Association of Endodontists



It has been almost 30 years since I started using a microscope. Immediately after graduating from University, I performed endodontic treatment without using a microscope. At that time, endodontic treatment was done by tactile sense, and some treatments were done by experience. By performing endodontic treatment through a microscope, it became possible to see that were previously invisible, such as the complicated structures in canals, and it seems that visibility through a microscope has led to rapid progress in the development of instruments.

It has also been reported that there is a high probability of apical lesions in cases with missed canals. Through a microscope, it has become possible to see the presence of many missed canals in cases that were previously classified as difficult to treat. Even if the presence of second mesiobuccal canal was pointed out in extracted teeth, it was not possible to find it in clinical situations, but it has become common through a microscope. Even this common treatment can now be performed more reliably thanks to advances in equipment and technology.

Electronic measurement of canal length is one of the developments that Japan can be proud of in the world, but in the past, it was limited to measuring the canal length and preparing. Examining the root apex through a microscope has made it possible to identify the presence of untouchable areas of infection at the apex, and instruments has been developed for removing them; it is now believed that finishing treatment at the apex is the most important step.

It has been described that the pulp is the best root canal filling material, and preserving the pulp is the ultimate goal. In vital pulp therapy it may be preserved among the pulp that have previously been removed. As one of the indicators, we believe that observation of the pulp using a microscope is essential.

I present some cases of endodontic treatment performed through a microscope, and discuss the modern endodontic treatment, and in the future.

1988 Graduated from Tokyo Medical and Dental University

1992 Received the Ph.D (Tokyo Medical and Dental University)

1992 Tokyo Medical and Dental University, Dental Hospital

1995 Assistant Professor, Tokyo Medical and Dental University

1997 University of Pennsylvania, USA

2002 Sawada Dental Office

Tokyo Medical and Dental University, Part-time instructor

2023 Kyushu Dental College, Clinical Professor

2025 Institute of Science Tokyo, Part-time instructor

Japan Association of Microscopic Dentistry

The Japanese Society of Conservative Dentistry

Japan Endodontic Association

American Association of Endodontists

## 顕微鏡歯科治療のベーシックスキルを極めよう

Master the Basic Skills of Microscopic Dentistry



辻本 真規

Masaki Tsujimoto

辻本デンタルオフィス  
TSUJIMOTO DENTAL OFFICE

日本顕微鏡歯科学会が2024年に20周年を迎えた。

20年前に比べ、マイクロスコープの普及は進み、多くの歯科医師、歯科衛生士がマイクロスコープを使用するようになった。

しかし、いまだに多くの歯科医師、歯科衛生士はマイクロスコープの使用方法などを教育課程で詳しく習っていない。

しかも、習っていないにも関わらず使用している場合も多く、マイクロスコープの設定（視度調整や眼幅調整）や、ミラーテクニック、マイクロスコープをどう使えばいいのか、マイクロスコープで何が見え、どう処置をすればよいのかなど、分からず使用している場合も多いではないかと感じる。

私の行っているセミナーでも、実は気が付かずに片目で見ている場合や、ミラーがうまく使えていないことにより適切な見方が出来ないことなど、多くの問題に遭遇する。

本講演では、それらの問題を解決するために、どのようにマイクロスコープを設定し、どのように見て、処置をするのか、それらのステップを踏まえ、初心者から熟練者になっても変わらない基本を極め、アドバンスへとステップアップするためのお話をさせていただきます。

### 【略歴】

- 2008年 日本大学松戸歯学部卒業
- 2008年 日本大学松戸歯学部付属病院研修医
- 2009年 日本大学松戸歯学部付属病院研修医修了
- 2009年 一般開業医入職、長崎大学大学院医歯薬学総合研究科入学
- 2013年 一般開業医退職、長崎大学大学院医歯薬学総合研究科修了
- 2013年 長崎大学大学院医歯薬学総合研究科齲蝕学分野助教
- 2018年 長崎大学大学院医歯薬学総合研究科齲蝕学分野退職
- 2018年 辻本デンタルオフィス開業
- 2013年 博士（歯学）
- 2011年～ 日本顕微鏡歯科学会認定医
- 2017年～ 日本顕微鏡歯科学会認定指導医
- 2023年～ 日本顕微鏡歯科学会理事

The Japan Association of Microscopic Dentistry celebrated its 20th anniversary in 2024. Compared to 20 years ago, the use of microscopes has become much more widespread, and many dentists and dental hygienists now use microscopes in their practice. However, a large number of dental professionals have not received detailed training on how to use microscopes during their formal education. As a result, many are using them without adequate knowledge of setting, mirror techniques, proper handling, and understanding what can be seen and how to perform procedures under the microscope.

In the seminars I conduct, I often encounter numerous issues, such as attendees unknowingly looking through one eye, or being unable to use mirrors effectively, which prevents them from achieving an optimal view.

In this lecture, I will address these problems by discussing how to properly set up a microscope, how to view and perform procedures, and I will outline the steps needed to master the fundamentals that remain essential from beginner to advanced levels, helping participants progress to a higher level of expertise.

### **English Translation**

2003: Enrolled in the Nihon University School of Dentistry at Matsudo

2008: Graduated from the Nihon University School of Dentistry at Matsudo

2008: Began residency at Nihon University Matsudo Dental Hospital

2009: Completed residency at Nihon University Matsudo Dental Hospital

2009: Joined a private dental clinic; enrolled in the Graduate School of Biomedical Sciences (Medicine, Dentistry, and Pharmaceutical Sciences) at Nagasaki University

2013: Resigned from the private dental clinic; completed the Graduate School of Biomedical Sciences at Nagasaki University

2013: Appointed Assistant Professor in the Department of Cariology, Graduate School of Biomedical Sciences at Nagasaki University

2018: Resigned from the Department of Cariology, Graduate School of Biomedical Sciences at Nagasaki University

2018: Founded Tsujimoto Dental Office

### **Qualifications and Certifications**

2013: Doctor of Dental Surgery (Ph.D. in Dentistry)

2011: Certified Dentist by the Japanese Society of Microscopic Dentistry

2017: Certified Instructor by the Japanese Society of Microscopic Dentistry

2023: Board Member of the Japanese Society of Microscopic Dentistry



# 顕微鏡歯科のためのデンタルミラーの使用法

## Usage of Dental Mirror for Microscopic Dentistry



磯崎 裕騎

Hiroki Isozaki

医療法人社団愛歯会いそぎ歯科

Medical Corporation Aishikai Isozaki Dental Clinic

顕微鏡歯科は拡大視野下での精密治療がその最大の特徴であるが、我々が治療のターゲットとする口腔は三次元的に複雑な構造をしている。顕微鏡治療が先に始まった医科においてはたとえ脳外科であっても開頭すれば表面処置であり、歯科のような前歯から臼歯までの奥行きがある空間や舌側などの裏側があるような臓器をターゲットとしていない。

そのため顕微鏡医療においては医科と歯科では見るということに対して全く異なるアプローチが必要となる。

歯科が扱う三次元の立体構造を正しく把握し処置するためには医科における表面の観察のように、単に見る、見えるだけでは不十分であり考え方を抜本的に変える必要がある。

処置のためには歯牙、口腔を三次元的に把握するだけでなく、使用するインスツルメントとの関係性も三次元的に捉える必要がある。

つまり歯科では医科のような単一の視線ではなく複数の視線管理が必要になるということである。

デンタルミラーを使用することで直視に加え第二、第三の視線を得ることができるようになる上、顕微鏡の位置を変更することなく歯牙の裏側や近心内壁を鏡視によって捉えたり、ミラーの位置や角度を変えることで複数の視線を得て三次元での立体構造を把握、理解することができる。

これらデンタルミラーの系統だった使い方は米国歯科医師 Daryl R. Beach によってシステムティックビューとして紹介され口腔内のあらゆる部分を見落としなく正確に観察する方法として確立された。

顕微鏡歯科での精密拡大診療は見えることの有意性を証明したが未だシステムティックビューは広く認知されているとは言い難い。

よって今回はその概要を解説し顕微鏡歯科を目指す歯科医師、歯科衛生士にシステムティックビューのコンセプトを共有し精密拡大診療の本質である正確に見ながらの処置が重要であることを共に再認識したいと思う。

なお参加される方はお使いのデンタルミラーを持参されると理解が深まると思われる。

### 【略歴】

1987 年 九州歯科大学卒業 同年より HPI 研究所にて研修

1994 年 新大阪愛歯科イソザキ診療所開設 同クリニックにおいて Dr ビーチに師事

1999 年 いそぎ歯科開設

2007 年 JAMD 入会

2010 年 JAMD 認定医

2018 年 JAMD 認定指導医

2019 年 デンタルスタディクラブ edge 会長

The main feature of microscopic dentistry is precision treatment under a magnified field of view, but the oral cavity, which is the target of our treatment, has a complex three-dimensional structure. In medicine, even neurosurgery is a surface treatment if the craniotomy is opened, and does not target deep spaces from anterior teeth to molars or organs which have backsides such as the lingual side as in dentistry.

Therefore, in microscopic dentistry, a completely different approach to seeing is required between medicine and dentistry.

To capture the relationships in three dimensions, a multidirectional view is required. In other words, dentistry requires multiple line of sight management rather than a single line of sight as in medicine.

The systematic use of dental mirror was introduced by American dentist Daryl R. Beach as the Systematic View and established as a method for accurately observing all parts of the oral cavity without missing anything. Although precision magnification in microscopic dentistry has proven the significance of being able to see, the Systematic View is still not widely recognized. Therefore, in this article, I would like to explain the outline of the Systematic View, share the concept of the Systematic View with dentists and dental hygienists who aim to practice microscopic dentistry, and reaffirm together that it is important to perform procedures while accurately seeing, which is the essence of precision magnification dentistry.

1987 Graduated from Kyushu Dental University

Trained at HPI Research Institute for 3.5years

1994 Opened Shin-Osaka AI Dental Isozaki Clinic

Studied under Dr. Beach at the same clinic.

1999 Opened Isozaki Dental Clinic

2007 Joined JAMD

2010 JAMD Certified doctor

2018 JAMD Certified Instructor

2019 Chairman of Dental Study Club "edge"

## 口腔粘膜疾患の早期発見と支援システム

### Early Detection and Support System for Oral Mucosal Diseases



増田 佳子

Keiko Masuda

医) 顕歯会 デンタル みつはし

Dental Mitsuhashi

日本は世界で最も平均寿命が長い国ですが、すべての人が健康寿命を全うできるわけではありません。健康寿命の延伸が課題とされる中、口腔がんの罹患率が急増している現状は見逃せない問題です。日本の口腔・咽頭がん罹患率は増加傾向にあり、死亡率は35.5%に達しています（出典：国立がん研究センター）。舌がんをはじめとする口腔がんは、治療後に構音障害や摂食・嚥下障害を引き起こし、患者の生活の質を著しく低下させ、健康寿命の短縮にもつながります。このため、口腔がんの早期発見と診断が極めて重要ですが、日本では診療が耳鼻咽喉科や口腔外科に集中しており、一般歯科医療機関での早期発見が困難な状況です。

一方、米国では口腔・咽頭がんの死亡率が19.1%と日本に比べて低く抑えられています（出典：米国 Cancer Statistics）。これは、半年に一度の検診が保険適用の条件となっていることや、歯科医療機関や専門団体による啓発活動により、口腔がん検診の受診率が80%以上に達していることが大きく寄与していると考えられます。

日本において健康寿命を伸ばすためには、一般歯科医院における定期検診時に口腔がんに関する知識、認識、診断能力を向上させることが求められます。この点で、定期検診を担う歯科衛生士の役割がますます重要になっています。

そこで注目されているのが、マイクロスコープを活用した診断支援システム（TelePro/天馬諮問社）です。このシステムでは、マイクロスコープで撮影した高画質動画を専門医と共有し、遠隔診断を受けることが可能です。動画は従来の写真に比べて情報量が多く、形状や色調の微細な変化をより正確に捉えることができます。また、専門医からのフィードバックにより、歯科医師や歯科衛生士が患者に適切な経過観察や治療方針を説明する支援が得られます。

このシステムは高齢化が進む日本において特に有用であり、地方在住者や大学病院受診に心理的抵抗を感じる患者にとっても、診断のハードルを下げる可能性があります。さらに、専門医とのチーム医療を通じて、口腔粘膜疾患の早期発見と適切な治療を実現する手助けとなります。

本講演では、このシステムの具体的な活用方法や、病理学専門医との連携による診断精度の向上について議論し、口腔粘膜疾患の早期発見に向けた今後の展望を考察します。

#### 【略歴】

1982年 栃木県立衛生福祉大学卒業

1982年 歯科医院勤務

1984年 結婚退職

1997年 都内歯科医院勤務

2002年 デンタルみつはし勤務

2013年 日本顕微鏡歯科学会認定歯科衛生士取得

2024年 日本顕微鏡歯科学会認定指導歯科衛生士取得



In Japan, it is necessary to strengthen the observation of oral mucosa by dental hygienists in general dental clinics and establish a system for early detection.

A video diagnosis system utilizing a microscope will contribute to improved diagnostic accuracy and collaboration with specialists.

Future possibilities for this system will be discussed.

1982 Graduated from Tochigi Prefectural College of Health and Welfare

1982 Began working at a dental clinic

1984 Married and retired

1997 Returned to work at a dental clinic in Tokyo

2002 Started working at Dental Mitsuhashi

2013 Certified as a Dental Hygienist by the Japanese Society of Epipharyngeal Dentistry

2024 Certified as a Dental Hygienist by the Japanese Society for Examination of Dentistry

## 長期的に患者を診るためのチームアプローチ

Team approach to long-term patient care



上田 こころ

Kokoro Ueda

医) こたけ会 武井歯科クリニック  
Takei Dental Clinic

臨床の正否はすぐに結果として出るとは限らない。正しいと思ったことも時間の経過とともに間違いに気づくこともあれば、またその逆もある。

学生時代の臨床実習で、根管治療のアシスタントが退屈で仕方なかった。教科書に載っているイラストによる根管の図とデンタルX線写真を重ね合わせることは、歯科医療に従事し始めた私にとっては解剖の知識不足もあり、リアリティーに欠けていた。その他にも歯科医師が何をやっているのか、根管の中がどうなっているのかなどの進捗情報が分からなかった事もあるのではないかと今にして思う。患者も同様、おそらく何をしてもらうのかよく理解していないまま治療が始まり、いつの間にか最終補綴物が装着され、再び噛めることの安堵から特に深くは考えず治療が終了してしまう。

私がマイクロスコープに出会ったのは今から23年前の歯科衛生士2年目である。初めて見るマイクロスコープによりモニターに映し出されたリアルな根管内や、治療後に歯科衛生士による録画映像を用いた説明に患者が深くうなずいていた場面は今でも鮮明に思い出す。入社当時は、歯科医師が根管治療に使うと有効な道具というような認識であったが、マイクロスコープによる使用用途は実は幅広く、歯科医師も歯科衛生士も自身の臨床がスキルアップをしていく過程でマイクロスコープの使用頻度や用途も広がっていった。

「治療をして説明をする」当たり前の過程ではあるが、そこにマイクロスコープが加わるだけで大きく結果が異なる。

ほとんどの人がまだマイクロスコープのことを知らなかった23年前、「どうせまた悪くなるのだから」と言う患者に繰り返し説明をし続けた結果、今もなお通い続けてくれている患者が多くいる。また現在の当医院では、「出来るだけ自分の歯を大切にしたい」と考え予約を求める新規の患者がほとんどである。

同じことを同じところでやり続けてきた結果、治療の永続性や、患者との継続した信頼関係が築けている今、自身のしてきたことが正しかったのではないかと、ようやく思えるようになってきた。

そこで本講演では、長期的に患者を診続けるために歯科医師と連携しマイクロスコープをどのように活用し取り組んできたかをお話できればと思う。

### 【略歴】

2002年 群馬県高等歯科衛生士学院 卒業

群馬県内歯科医院勤務

2004年 医療法人こたけ会武井歯科クリニック勤務

2017年 日本顕微鏡歯科学会認定歯科衛生士取得

2024年 認定指導衛生士

I first encountered the microscope 23 years ago, during my second year as a dental hygienist. Since then, I have utilized the microscope in collaboration with dentists to provide long-term care for patients. This paper aims to share how I have applied this technology in clinical practice.

She graduated from Gunma Prefectural College of Dental Hygienists in 2002.

In 2003, she worked at an orthodontic clinic in Gunma Prefecture for one year, before joining Takei Dental Clinic in 2004, where she has been employed since.

In 2017, she became a certified dental hygienist by the Japanese Society of Microscopic Dentistry.

In 2024, she was certified as a Certified Instructor Hygienist by the Japanese Association of Microscopic Dentistry (J.A.M.D.).



## 歯科医師との連携を支える こだわりの映像と信頼関係

Supporting Collaboration with Dentists: Precision Imaging and Trust-Building



高橋 規子

Noriko Takahashi

高田歯科

TAKATA DENTAL CLINIC

近年、人工知能 (AI) の進化により、人と人とのコミュニケーションの重要性が再認識されています。

AI は多くの場面で有用な情報を提供する能力を備えていますが、その精度や適切さには限界があり、特に感情や倫理的な判断を伴う場面では課題が残ります。そのため、AI では代替できない自然な対話や共感、さらには非言語的な要素を通じて生まれる“人間らしい”コミュニケーションの価値が、今後ますます重要視されるでしょう。

歯科の分野においても、自動精算機やクリーニングロボットなど AI を活用した技術が導入され、一定の効率化が図られています。しかし、診療室で目の前の患者さんが抱える悩みや不安を理解し、安心感や共感を与える役割を AI が担えるかどうかには、依然として大きな疑問が残ります。

このような状況の中、私はマイクロスコープを活用する歯科衛生士が重要な役割を果たせると考えています。

マイクロスコープには、明るく拡大された映像を動画や静止画として記録できるという利点があります。この映像は、患者さんとのコミュニケーションを深めるきっかけとして非常に有用です。

特に、こだわりを持って撮影された映像は、歯科衛生士の業務にとどまらず、歯科医師と患者さんとの橋渡しを行い、ハートフルな信頼関係の構築にもつながることを実感します。

しかし、マイクロスコープを活用した映像であっても、ピントが合っていない、ミラーの手ぶれが目立つ、あるいは対象の歯が画角の中心に収まっていない場合には、患者さんに正確な情報を伝えることが難しく、コミュニケーションツールとしての効果を十分に発揮することができません。

そこで今回は、患者さんに伝わりやすい映像とはどのようなものかについて、具体的な事例を交えながら供覧し、諸先生方のご意見やご指導を賜りたいと考えております。

### 【略歴】

2002 年 兵庫県歯科医師会附属 兵庫歯科衛生士学院 卒業

2002 年 歯科医療機器販売 ササキ株式会社 神戸支店勤務

2010 年 フリーランス歯科衛生士

2014 年 高田歯科 勤務

2023 年 合同会社 132PRODUCTS 設立

While conventional composite resin restorations were limited to relatively small internal cavities, recent advancements have expanded their application range to include external full-crown restorations and even direct bridges for minor defects. This expanded applicability may be due to enhancements in bonding strength, the mechanical durability of

composite resins, and shade reproducibility. The superiority of composite resin restorations using a microscope is also considered to be high based on observation of long-term outcome.

In recent years, the advancement of artificial intelligence (AI) has brought renewed recognition of the importance of human-to-human communication. While AI demonstrates its utility in various contexts by providing valuable information, it still has limitations in terms of accuracy and appropriateness, particularly in situations requiring emotional or ethical judgment. Consequently, the value of “human” communication—encompassing natural dialogue, empathy, and non-verbal elements—will become increasingly important.

In the field of dentistry, AI-powered technologies such as automated payment systems and cleaning robots have been introduced to improve efficiency to some extent. However, there remain significant questions about whether AI can truly understand the concerns and anxieties of patients in the dental chair and provide them with the reassurance and empathy they need.

Within this context, I believe dental hygienists utilizing microscopes can play a critical role. Microscopes offer the advantage of recording bright, magnified images as videos or still pictures. These visuals are highly effective for enhancing communication with patients. Especially when carefully captured, these images go beyond the scope of a dental hygienist's duties, serving as a bridge between dentists and patients. They play a vital role in fostering heartfelt and trusting relationships.

That said, even visuals captured with a microscope can fail to convey accurate information to patients if they are out of focus, if mirror movement causes noticeable blurring, or if the targeted tooth is not centered in the frame. In such cases, the effectiveness of these images as communication tools diminishes significantly.

Therefore, I would like to present specific examples of what makes visuals effective in communicating with patients. In this presentation, I would like to present examples of images that effectively communicate information to patients and would like to hear feedback from all of you esteemed individuals.

#### 【所属学会】

日本顕微鏡歯科学会 歯科衛生士委員・認定指導歯科衛生士

Member and Certified Dental Hygienist Instructor Japan Association of Microscope  
Dentistry

日本臨床歯周病学会 歯科衛生士委員・関西支部理事

Member of the Dental Hygienist Committee and Director of the Kansai Branch, Japanese  
Academy of Clinical Periodontology.

日本歯周病学会 認定歯科衛生士

Certified Dental Hygienist, Japanese Society of Periodontology.

日本口腔インプラント学会

Member, Japanese Society of Oral Implantology.

歯科臨床研鑽会 理事

Board Member, KENSANKAI Study Group.

## 3D printer technique 習得のためのポイント

Essentials for mastering the 3D printer technique



野亀 慶訓

Yoshinori Nokame

野亀歯科医院

Dental Clinic Nokame

演者は2023年、当学会学会誌においてフローレジンが照明により硬化反応を惹起されて緩徐に硬化を開始してしまうことを利用し、材料噴射方式（material jet 方式）3D プリンターの要領で積層して形態を造形するテクニックである3D printer technique を発表した。

そして昨年、これを用いて歯冠が隣接歯に食い込んでいる軽度近心傾斜歯の二級窩洞修復をセパレーターにより歯冠を起こすことで歯軸を改善しつつ、凹みのない自然な天然歯概形を3D printer technique を用いてフリーハンドで回復させた症例を提示した。

発表後に聞かれた反響の中にはポジティブなものもあったが、残念ながら「神業すぎて出来る気がしない」というネガティブなものもあった。3D printer technique はかなりテクニックセンシティブなテクニックであることは疑う余地はない。しかしながら臨床の手技において完全にそうでないものなどあるだろうか？歯科学学生時代を思い出してほしい、In 窩洞形成でさえ初めての時は難しく「できる気がしない」と思ったものである。新しいテクニックである3D printer technique は全員が初見であり、この反応は当然と言える。

テクニックを体得する際に重要なのは、最初から難易度の高い課題に挑戦するのではなく、自身の手技への熟達に応じた課題からこなし、修練を積むことである。In 窩洞形成も一級窩洞から練習を重ねることで、二級窩洞、プロキシマルハーフクラウンなど複雑な窩洞を形成できるようになったはずである。

前大会で発表した症例は、テクニックを応用した非常に難易度の高い課題であり、最初からこれをやろうとしても決して上手くはいかない。失敗の少ない簡単な症例から練習を重ねることで、いずれはマトリックスフリーでの隣接面充填も可能となる。今発表では3D printer technique 上達のために挑戦すべき課題難易度順を症例動画を通じ紹介し、テクニックを習得したいと感じておられる先生方の参考にしていただければと考えている。

### 【略歴】

2010年 日本大学松戸歯学部 卒

2011年 野亀歯科医院 副院長

### 【所属学会・資格・役職など】

日本顕微鏡歯科学会 認定医・指導医

日本顎咬合学会 噛み合わせ認定医

日本インプラント歯科学会



In the 2023 issue of the Journal of the Japan Society of Polymer Science and Technology, the author presented a 3D printer technique. The 3D printer technique is a technique to create a shape by layering in the manner of a 3D printer using a material jet method.

Last year, I presented a case in which I used this technique to restore the natural tooth shape without concavity by freehand using the 3D printer technique, while improving the tooth axis by raising the crown with a separator in a second-grade socket restoration of a slightly proximal inclined tooth whose crown was encroaching on the adjacent tooth.

There were some positive responses after the presentation, but unfortunately there were also some negative ones such as "I don't think I can do it, it's too divine. However, is there any clinical technique that is not completely technique-sensitive?"

Remember when you were a dental student, even inlay cavity preparation was difficult and you thought, "I don't feel like I can do it" the first time. This reaction is not surprising, as the 3D printer technique is a completely new technique that all of us have never seen before.

The important thing when mastering a technique is to start with a task that is appropriate to one's own skill level, rather than trying a task that is difficult from the beginning, and then build up one's skill. The cases presented at the previous conference should have been able to form complex orbital cavities.

The cases presented at the previous convention were extremely difficult tasks that applied the technique, and even if one attempted to do so from the beginning, it would never work. By practicing with simple cases with little chance of failure, it will eventually become possible to perform matrix-free filling of second-class cavities. In this presentation, I will introduce the order of difficulty of the tasks to be attempted in order to improve the 3D printer technique through case videos, and hope that this will serve as a reference for doctors who wish to master the technique.

## コンポジットレジン修復を簡便に短時間で行うための工夫

For easy and quick composite resin restorations



樋口 敬洋

Takahiro Higuchi

樋口歯科医院

Higuchi Dental Office

【背景】コンポジットレジンを用いた歯冠修復は切削量を抑えた治療や新しい形態の付与を含めた審美性の回復が可能になるという利点がある反面、術者の技量や経験が大きく影響する。前歯の場合は解剖学的に留意すべき点が多数存在する。マメロン、隅角、ラインアングル、表面性状、カントゥア、唇側面の溝と豊隆などを天然歯を模倣して再現することで審美的な修復が可能となる。とても難しく術者による差がでる治療法ともいえる。今回は前歯部の例を示しながら短時間で歯冠形態を回復する再現性の高い方法を提案したい。

【考察内容】シリコンキーを用いることで複雑な処置が簡便化できるのではないかと考えた。具体的には2回法である。模型上でワックスアップを行い、理想的な形態を再現する。通常は口蓋側（舌側）にシリコンなどでバックウォールをつくり、唇側と隣接面はコンポジットレジンのペーストやフロアブルレジンを駆使して築盛する。とても難易度の高い治療法であるため治療時間も長く要する。今回は、事前にクリア色のシリコンを用いて歯冠全体の記録を採得し、そのシリコンにフロアブルレジンを用いることにより簡便に歯冠形態を再現することを試みた。提示する症例は、いずれも隣接歯の歯冠が存在しないため形態付与が自由にできる。自由であるからこそ理想的なコンタクトポイントやカントゥアなど冠補綴と同様の仕上げを求められる。

【結果】シリコンキーとフロアブルレジンを活用することで短時間で形態回復することができた。理想的な形態を再現することによりコンポジットレジンを用いた修復の利点が最大限に活かされた結果である。また、処置に要する時間を短縮することによりチェアタイムに余裕が生まれより高い精度での診療が期待できるようになる。

【考察】参考にするべき隣接歯が存在しない場合に特に有効であると考えられる。マメロンやインサイザルハローなど付与した後にシリコンキーを用いて表面の形状を再現すればより審美的な修復が可能となる。また、臼歯部への応用も可能で誤切削などにより隣接面形態を失った臼歯のコンタクトポイントを含む適切な形態の再現は冠補綴を成功させるためにも効果的と考えられる。

【結語】匠の技により修復されたコンポジットレジンとは、とても美しく精度が高い。今回発表する手法は、状況によっては有効な治療法のひとつとなり得るのではないかと考えた。修復範囲が広い故に歯冠形成し冠補綴になっていたかもしれない症例をコンポジットレジン修復を選択できるようにすることは、MIという点でも有効である。

### 【略歴】

2001年 九州歯科大学卒業

2001年 福岡市岡村歯科医院

2005年 東京都清水歯科クリニック

2008年 福岡市樋口歯科医院

Background] While crown restorations using composite resin have the advantage of restoring esthetic appearance, including minimizing the amount of cutting and adding new forms, the skill and experience of the operator have a great influence on the restoration. In the case of anterior teeth, there are many anatomical considerations to be taken into account. In this article, I would like to propose a highly reproducible method of restoring crown morphology in a short time by showing an example of an anterior tooth.

The use of a silicone key may simplify a complicated procedure.

Specifically, it is a two-stage method. Wax-up is done on a model to reproduce the ideal shape. In this study, we attempted to reproduce the crown morphology easily by taking a record of the entire crown using clear-colored silicone and floorable resin.

In all of the cases presented here, the crowns of the adjacent teeth are not present, so the morphology can be freely added. The freedom of the crowns requires ideal contact points, cantures, and other finishing techniques similar to those used in crown prosthodontics.

Results] By utilizing silicone keys and floorable resin, it was possible to restore the morphology in a short period of time. The advantages of composite resin restorations were maximized by reproducing the ideal morphology. In addition, by shortening the time required for the procedure, the chair time can be spared and more accurate treatment can be expected.

Consideration: This technique is particularly effective when there are no adjacent teeth to use as a reference.

The composite resin restorations are very beautiful and highly accurate when restored by a master craftsman. The technique presented here may be one of the effective treatment methods in some situations. It is also effective in terms of MI to allow patients to choose composite resin restorations for cases that might have been restorations with crowns due to the large restorative area.

2001 Graduated from Kyushu Dental University

2001 Okamura Dental Clinic, Fukuoka, Japan

2005 Shimizu Dental Clinic, Tokyo, Japan

2008 Higuchi Dental Clinic, Fukuoka, Japan



## Advanced Dental Microscope Ergonomics Systematic approach for Posture, Positioning and Performing quality dentistry



**Juan Carlos Ortiz Hugues**  
AMED President

Clinical workers in dentistry have a high incidence of musculoskeletal disorders; one of the significant advantages of using the right magnification tool is that it improves ergonomics by improving our work posture. However, we have seen that the ergonomic potential of dental practice is not exploited due to a lack of information and basic knowledge of how to implement it correctly. By using the right magnification tool and concepts, participants will learn how to work without pain and alleviate the physical stress that plagues the dental profession. The goal is to promote a stress-free practice and the quality of clinical care provided.

After completing this webinar, participants will be able to:

- +Address the biomechanics of the human body and its impact on prolonged sitting work
- +Identify the ergonomic tools that improve posture during dental work
- +Apply the ergonomic concepts of the dental microscope and ergonomic loupes by working in each quadrant of the mouth 100 percent of the working time.
- +Apply the principles of ergonomics in dentistry with the proper use of the dental microscope ,the efficient use of the mirror and operator-patient positioning
- +Describe the assistant role in the efficient microscope dentistry practice

### Work History

2023-09 - Current Academy of microscope enhanced dentistry President

2013-06 - Current Specialist in Endodontics Odonto Advance Panama

### Education

2005-01 - 2005-06 Dentist Surgeon

2006-05 - 2008-06 Specialist in Endodontics

2018-03 - 2018-09 Advanced Occupational Ergonomics Certification: Ergonomics

2020-09 - Current Master in microscope dentistry: Microscope Dentistry

2022-04 - 2022-09 Certification in Dental Ergonomics: Ergonomics

2018-04 - 2018-04 Certified Ergonomics Assessment Specialist I-II: Ergonomics

2020-10 - 2023 Book author: Ergonomics Applied to Dental Practice: Dental Ergonomics

## 私と患者を繋ぐ動画と伝え方

### Videos as a Bridge Between Patients and Myself: Effective Communication Strategies



神崎 智代

Chiyo Kanzaki

医療法人昭栄会はたなか歯科クリニック

Medical Corporation Shoei-kai Hatanaka Dental Clinic

静止画や動画の記録が容易で患者と共有できることは、マイクロスコープの最大の利点であり広く認知されている。しかし、有効に活用するには鍛錬が必要である。初めの頃はプラークの付着や歯石を動画で見せるだけで満足していたが、さらに患者に解りやすく共感を得られるかを課題とし、撮影方法を工夫するようになってきた。

マイクロスコープを使った診療を続けていくことで「限られた時間の中で撮影し説明、理解を得る方法」が撮影のテクニックだけでなく、上手く伝えるように必要な知識や話し方について改めて考えさせられたことは、マイクロスコープを通じて私の臨床を大きく変えたひとつの要因であると考え、今回この経験をお伝えしたい

#### 【略歴】

2008 年 大阪歯科学院専門学校 卒業

2008 年 医療法人昭栄会はたなか歯科クリニック 入社

2012 年 医療法人昭栄会はたなか歯科クリニック 退社

2013 年 医療法人昭栄会はたなか歯科クリニック 再入社

2019 年 日本顕微鏡歯科学会認定歯科衛生士 取得

One of the greatest advantages of using a microscope is the ability to easily capture and share still and video images with patients. However, effective utilization requires practice. Initially, I was satisfied with simply showing videos of plaque and calculus, but I soon began exploring ways to make them more comprehensible and engaging for patients by refining my filming techniques.

Through continued use of a microscope in clinical practice, I have reevaluated not only imaging techniques but also the essential knowledge and communication skills required to explain findings effectively within a limited timeframe. This experience has significantly influenced my approach to patient care. In this presentation, I will share insights into how the use of a microscope has transformed my clinical practice and improved patient communication.

#### Biography

2008 Graduated from Osaka Dental Institute College

2008 Joined Medical Corporation Shoei-kai Hatanaka Dental Clinic

2012 Departed from Medical Corporation Shoei-kai Hatanaka Dental Clinic

2013 Rejoined Medical Corporation Shoei-kai Hatanaka Dental Clinic

2019 Obtained Certification as a Dental Hygienist by the Japan Association of Microscopic Dentistry

## 歯周治療への顕微鏡の活用方法

### Periodontal Treatment Using a Microscope



濱田 有希

Yuki Hamada

医療法人メディエフ 寺嶋歯科医院

Medical Corporation Medf Terashima Dental Clinic

衛生士としての専門性を高めるため、演者は4年前より顕微鏡診療を開始し、様々な試行錯誤、日々の診療とマネキントレーニングを行ったことにより、臨床における顕微鏡の活用範囲が少しずつ広がりつつある。

例えば、歯周治療においては、診査診断、治療計画立案、歯周基本治療、SPTまで、各ステージの様々な場面で顕微鏡を活用している。特に、顕微鏡を使用することで患者の歯周治療への積極的な参加や、プラークコントロールの早期確立につながることを確信している。

本発表では、若手衛生士として顕微鏡診療を少しずつ習得し、その技術を歯周治療に活用したことで得られた経験や知見について、具体的な臨床例を交えながら紹介したい。

本発表が皆様の臨床における新たな取り組みの一助となれば幸いである。

#### 【略歴】

2018年 神戸常盤大学短期大学部 口腔保健学科 卒業

歯科衛生士免許取得

医療法人メディエフ寺嶋歯科医院勤務

2023年 日本顕微鏡歯科学会認定歯科衛生士取得

2024年 日本歯周病学会認定歯科衛生士取得

I started microscopic practice 4 years ago to enhance my expertise as a hygienist, and through various trial and error, daily practice and training using mannequins, the range of microscope utilization has been gradually expanding.

For example, in periodontal treatment, I utilize microscopes at various stages from diagnostic examination, treatment planning, basic periodontal treatment, and SPT. In particular, the use of microscopy has led to patients' active participation in periodontal treatment and the early establishment of plaque control.

In this lecture, I will share my findings and experiences gained from utilizing microscopy in periodontal treatment, with specific clinical examples.

I hope that this presentation will help you to make new efforts in your clinical practice.

2018 Graduated from Kobe Tokiwa College, Department of Oral Health

Obtained Dental Hygienist License

Joined Terashima Dental Clinic

2023 Certified Dental Hygienist by the Japan Association for Microscopic Dentistry

2024 Certified Dental Hygienist by the Japanese Society of Periodontology



## 拡大視野がもたらす DH ワークの transformation

Transformation of DH Work Brought by Magnified Vision



伊達 奏美

Kanami Date

医療法人祐真会はやし歯科クリニック

Medical Corporation Yushinkai Hayashi Dental Clinic

歯科衛生士の臨床にマイクロスコープを導入することで、目視では確認できなかった歯石の除去や歯周病治療をより精密に行うことが可能となり、メンテナンスに至るまでの治療成果の向上が期待されます。今回は、私が日本顕微鏡歯科学会認定歯科衛生士資格を取得した経緯、日々の臨床におけるマイクロスコープの具体的な活用方法、そしてその導入による患者の反応や変化について発表します。また、当院で導入している DX ツールとの併用についても紹介し、より効果的な活用方法を考察します。歯科衛生士の専門性を活かしたマイクロスコープの活用は、さらなる臨床効果の向上に寄与するとともに、患者との信頼関係を深める重要なツールとなると考えます。本発表を通じて、その有用性について供覧いただければ幸いです。

### 【略歴】

2008 年 順正短期大学歯科衛生専攻卒業

2009 年 医療法人祐真会はやし歯科クリニック勤務

2019 年 日本顕微鏡歯科学会認定歯科衛生士取得

2023 年 日本臨床歯周病学会認定歯科衛生士取得

2024 年 日本口腔インプラント学会認定歯科衛生士取得

By introducing a microscope into the clinical practice of dental hygienists, it becomes possible to perform more precise removal of calculus and periodontal disease treatment, which could not be confirmed through visual observation alone. This is expected to improve the treatment outcomes up until maintenance. In this presentation, I will discuss the process of obtaining the Japan Microscopic Dentistry Association Certified Dental Hygienist qualification, the specific ways in which I apply the microscope in daily clinical practice, and the reactions and changes observed in patients due to its introduction. Additionally, I will introduce the DX tools used in our clinic and explore how they can be effectively utilized in combination. Utilizing the microscope, which leverages the expertise of dental hygienists, not only contributes to further clinical improvements but also serves as an important tool for strengthening the trust relationship with patients. I hope that through this presentation, you will gain a better understanding of its effectiveness.

2008: Graduated from Junsei Junior College, Dental Hygiene Program

2009: Employed at Hayashi Dental Clinic, Medical Corporation Yushinkai

2019: Certified Dental Hygienist by the Japanese Microscope Dentistry Association

2023: Certified Dental Hygienist by the Japanese Society of Clinical Periodontology

2024: Certified Dental Hygienist by the Japanese Academy of Implant Dentistry

## 歯科衛生士が写し出すべき画像撮影の要件 ～患者説明と治療に必要な要素について～

Requirements for taking images to be taken by hygienists  
～Patient explanation and necessary elements for treatment～



磯崎 あや

Aya Isozaki

医療法人社団愛歯会いそざき歯科  
medicalcorp.isozaishika

年々、マイクロスコープを活用する歯科衛生士が増えている。活用方法としては二つ考えられ、一つは歯科衛生士が患者説明に使用すること、もう一つは治療に使用することが一般的であると思われる。

患者指導で説明を行う中で、伝わりにくかったり、理解してもらえなかったりした経験をしたことがある人は少なくないのではないだろうか。その理由の一つとして、術者が見ている“見る”と、説明用のための“見る”ということの違いであるとは私は考える。

本発表では、マイクロスコープによる画像撮影における、より患者に伝わるような説明用のための“見る”に加えて、撮影要素や精密作業に必要な視線の取り方、つまり術者のための“見る”のと、両方の“見る”ということについてお話しさせていただきたいと思う。

歯科衛生士がこれらの技術を身につけることは、質の高い臨床支援と患者との信頼関係を築く上で欠かせないと思う。

### 【略歴】

2020 年 香川県歯科医療専門学校卒業

2020 年 医療法人橘正会片山歯科医院勤務

2021 年 医療法人社団愛歯会いそざき歯科勤務

2022 年 日本顕微鏡歯科学会認定歯科衛生士取得

Each year, more and more dental hygienists are utilizing microscopes. There are two possible uses: one is for dental hygienists to use for patient explanation, and the other is commonly used for treatment.

Many people may have experienced difficulty in getting the message across or not being understood while providing explanations in patient instruction. One of the reasons for this, I believe, is the difference between "seeing" as the surgeon sees it and "seeing" for the purpose of explanation.

In this presentation, I will discuss the difference between "seeing" for explanatory purposes and "seeing" for the surgeon in microscopic imaging, in addition to "seeing" for explanatory purposes to better communicate to the patient. I would like to talk about "seeing" for both.

I believe that it is essential for dental hygienists to acquire these skills in order to provide quality clinical support and build trusting relationships with patients.

2020 Kagawa Prefectural College of Dentistry

2020 Katayama Dental Clinic

2021 Medicalcorp.Isozaki Dental Clinic

2022 Acquired a certified dental hygienist by the Japan Society of Microscopy Dentistry



## 簡単に、伝えたいことがもっと伝わる！ 歯科衛生士が使う AR グラス

Communicate More Easily and Effectively! AR Glasses for  
Dental Hygienists



栄永 梨奈

Rina Einaga

樋口歯科

Higuchi Dental Clinic

近年、マイクロスコープの普及率は増加しており、歯内療法に限らず、歯周治療や修復治療など、さまざまな処置に活用する歯科医院が増えています。当院でも、ほぼすべての処置にマイクロスコープを使用し、治療の精度向上に努めています。さらに、口腔内診査、歯磨き指導、歯石除去、メンテナンスなどにおいても、歯科衛生士がマイクロスコープを活用し、患者と治療映像を共有することで、説明の質を高め、モチベーション向上に役立てています。

当院では、ゲームや映画を大画面で楽しむためのメガネ型デバイスである AR グラスを患者に装着してもらい、術者が見ている映像をリアルタイムで共有する取り組みを行っています。これにより、患者教育の充実や診療の効率化など、記録した動画を後から見せる以上の効果が認められました。また、AR グラスはスタッフ育成の面でも有用であり、臨床応用の幅をさらに広げる可能性があります。本発表では、これらを活用した診療の実際と、その可能性について考察します。

### 【略歴】

2012 年 博多メディカル専門学校卒業

同年 樋口歯科勤務

2015 年 熊本県内の歯科医院勤務

2020 年 樋口歯科勤務

現在に至る

In recent years, the adoption rate of microscopes has been increasing, and more dental clinics are utilizing them not only for endodontic treatment but also for periodontal and restorative procedures. At our clinic, we use microscopes for almost all treatments to enhance precision and improve treatment outcomes.

Furthermore, our dental hygienists also utilize microscopes for oral examinations, oral hygiene instruction, calculus removal, and maintenance. By sharing real-time treatment images with patients, we enhance the quality of explanations and help improve patient motivation.

At our clinic, we have implemented the use of AR glasses—wearable devices designed for enjoying games and movies on a large screen—for patients. By having patients wear AR glasses, we share the operator's real-time view, allowing for more effective patient education and improved treatment efficiency, surpassing the benefits of simply showing recorded videos afterward. Additionally, AR glasses have proven valuable in staff training, further expanding their potential for clinical applications.

In this presentation, we will discuss the practical application of these technologies in dental treatment and explore their potential.



## AR グラスを用いたマイクロスコープによる実地指導の優位性について

The Superiority of hands-on instruction, using a Microscope with AR glasses



山園 睦美

Mutsumi Yamazono

ふかみず歯科クリニック

Fukamizu Dental Clinic

昨今、歯科臨床において歯科衛生士にもマイクロスコープの使用率が上がっており、当院でもマイクロスコープを使った衛生士業務を行っています。従来の手鏡を使った方法では患者と情報共有がうまくできず、患者の行動変容に繋がりにくい結果となることが多かった。その問題を解決したのがマイクロスコープによる実地指導です。患者の心を掴む画期的なアイテムであり、現在私の臨床においてなくてはならないものになっています。しかし、マイクロスコープで撮影された動画説明を行う際、拡大された映像に対して患者がうまく理解しにくいといういくつかの欠点を実感しました。本講演ではその問題点を解決できた AR グラスを使ったマイクロスコープによる実地指導について症例を通じて発表します。

### 【略歴】

2004 年 熊本歯科技術専門学校卒業

2015 年 ふかみず歯科クリニック勤務

2024 年 日本顕微鏡歯科学会認定衛生士取得

Recently, the use of microscopes by dental hygienists has been increasing in dental practice, and hygienists at our clinic also use microscopes on a daily basis. The conventional method using a hand mirror often fails to facilitate effective information sharing with patients, making it difficult to bring about their behavioral changes.

The solution to this problem was hands-on instruction using a microscope, which has become a groundbreaking tool that captures the hearts of patients and is now indispensable in my clinical practice. However, I encountered some drawbacks when explaining videos recorded with the microscope, as patients found it difficult to fully understand the magnified images. In this presentation, I will introduce case studies that demonstrate how hands-on instruction using a microscope with AR glasses successfully addressed these issues.

2004 – Graduated from Kumamoto Dental Technology College

2015 – Joined Fukamizu Dental Clinic

2024 – Certified Dental Hygienist by the Japan Academy of Microscope Dentistry

## マイクロスコープで捉えた歯ブラシの毛先 ～気づきが導く効果的な OHI とセルフケアの実践～

Toothbrush bristles captured by microscope

~ Effective OHI and self-care practices guided by awareness



岡本 里緒菜

Riona Okamoto

医療法人 セント会 セント歯科

Medical Corporation Cent Kai Cent Dentistry

OHI (Oral Hygiene Instruction) において、患者が確立したセルフケアを行えるよう支援する上で、適切な歯ブラシの選択が必要である。しかし、私はある時、その選択に確信が持てなくなった。「プラークコントロールが良好であれば、歯ブラシは何でもいいのだろうか」。

そこで、今回は歯ブラシの毛の硬さによる違いに加え、マイクロスコープを用いて歯科専用品と市販品の毛先の形状を比較し、歯肉への影響を考察した。その結果、歯科専用品は毛先の加工精度が高く、プラーク除去能力にも優れ、歯肉への影響が少ないことが確認された。

本発表の内容が、皆さまの臨床における患者指導への一助となれば幸いである。

### 【略歴】

2018年3月 平松学園 大分歯科専門学校 卒業

2018～2022年8月 毛利歯科医院 勤務

2022年9月 医療法人 セント会 セント歯科 勤務

### 【所属学会・資格】

- ・日本顕微鏡歯科学会 認定歯科衛生士
- ・日本歯周病学会 会員

In Oral Hygiene Instruction (OHI), the selection of an appropriate toothbrush is necessary in assisting the patient to perform established self-care. At one point, however, I wasn't so sure about the choice. I wondered, "If plaque control is good, does it matter what toothbrush I use?"

Therefore, in this study, in addition to differences due to the hardness of the bristles of the toothbrush, we compared the shape of the bristle tips of dental-specific and commercial products using a microscope and considered their effects on the gingiva.

In addition to the differences in bristle hardness, I used a microscope to compare the shape of the bristles of dental brushes and those of commercial brushes, and examined their effects on the gingiva. As a result, it was confirmed that the dental-specific product had higher processing precision of the bristle tip, superior plaque removal ability, and less effect on the gingiva.

We hope that the contents of this presentation will be of help to your clinical practice in guiding your patients.

Brief Personal History:

Mar 2018 Graduated from Hiramatsu Gakuen Oita Dental College

2018 - 2022 August: Worked at Mohri Dental Clinic

September 2022: Working at Medical Corporation Saint Dentistry

Memberships and qualifications:

Certified Dental Hygienist, Japanese Society of Microscopic Dentistry

Member of the Japanese Society of Periodontology



## 歯髄温存療法におけるマイクロスコープの有用性

The usefulness of a microscope in vital pulp therapy

OP-01 別府 優子

Yuko Beppu

べっふゆうこ歯科・矯正クリニック

Beppu Yuko Dental Clinic

本症例における患者さまには、治療の同意・学会での症例提示の同意は頂いております。症例は21歳女性。初診日は2023年12月23日。前歯の歯茎にできものが出来たという主訴で来院されました。

医科的特記事項、歯科的特記事項はともにありません。問診において、自発痛・冷温痛・咬合痛・食事中的違和感はなく、症状は全くなかったです。デンタルX線診査にて、前歯部に不適合修復物が入っており、左上中切歯、左上側切歯の根尖には透過像が認められました。冷温度診においては、左上側切歯は反応がありませんでしたが、左上中切歯においては、反応がある時とない時があり、あいまいな反応でした。左上側切歯は生活反応が全くなかったため失活していると判断いたしました。左上中切歯は生活歯であるか、失活歯であるかの判別が出来ませんでした。左上側切歯の根尖病変が左上中切歯に影響している可能性も鑑みて、コーンビームCTを撮影し、診査いたしました。

コーンビームCTにおける断層像では、左上側切歯の根尖透過像が左上中切歯の根尖透過像と交通している像は見あらず、影響していないと診断いたしました。治療計画といたしましては、左上側切歯は慢性根尖性歯周炎と診断し根管治療を行い、その後、判断がつかない左上中切歯の不適合修復物の再治療を行うこととしました。掲載の動画は左上中切歯の近心部の不適合修復物の再治療中の撮影動画になります。左上中切歯は、冷温度診において、生活か失活かの判断がつかなかったため、治療は無麻酔下にて行っています。不適合修復物を外し、う蝕治療を行っていく中で、歯髄腔より排膿がありました。歯髄腔を十分に観察するために、開大を行いました。排膿があったことより、失活している可能性が高いと考え、そっと髄腔内に新品の15番リーマーを差し込んだところ、疼痛を訴えられました。ゆえに、歯髄は生活していることが分かり、保存に向けて処置をするよう舵を切りました。当然ですが、歯髄上部は不可逆性歯髄炎を起こしており、可逆性歯髄炎の部分で断髄する必要があります。

マイクロスコープにてその境目を探し、マイクロエキスカにて断髄を行いました。可逆性歯髄炎部にはMTAセメントを填入しました。歯髄が完全にふさがれたのち、通法通り、ダイレクトボンディングにて修復しております。現在、13か月経過しておりますが、冷温度診にて反応があり、また、デンタルX線にて、左上中切歯、左上側切歯共に根尖の透過像は縮小しており、経過良好であると観察しております。この症例を通して、歯髄温存療法にはマイクロスコープが必須であると考えます。

歯髄の状態や可逆性歯髄炎・不可逆性歯髄炎を判別するのにマイクロスコープがなければ不可能であると考えます。また、本症例にて、左上中切歯の根尖部に透過像があったにもかかわらず、歯髄は生活していたことから、根尖透過像がある場合、かならずしも失活しているわけではないことを経験いたしました。今後も、術前の問診やレントゲンやCT所見だけでなく、歯髄を直接マイクロスコープで観察することに診断の重きを置き、可逆性歯髄炎と不可逆性歯髄炎の診断の精度を上げ、歯髄を温存していきたいと考えています。

### 【略歴】

2003年 九州大学歯学部卒業

2003年 北九州にて勤務

2007年 歯科・林美穂医院 勤務

2018年 福岡市中央区にて新規開業

【所属】

FLAT 所属

WDC 所属

日本顕微鏡歯科学会会員

日本臨床歯周病学会会員

日本顎咬合学会会員

近未来オステオインプラント学会会員

日本歯科東洋医学会会員

日本矯正歯科学会会員

The patient in this case consented to treatment and to presenting the case at the conference. The patient was a 21-year-old woman. The first visit was on December 23, 2023. The patient visited the hospital with a complaint of a growth on the gums of her front teeth. There were no symptoms at all. Dental X-ray examination revealed that there was an incompatible restoration in the front teeth, and a translucent image was observed at the root apex of #21 and #22. In the cold and hot examination, #22 did not react, but #21 was ambiguous. The treatment plan was to diagnose #22 as chronic apical periodontitis and perform root canal treatment, and then to re-treat the ill-fitting restoration of #21, which was indeterminate. At the #21 treatment after removing the ill-fitting restoration, pus was discharged from the pulp cavity during caries treatment. Considering the possibility of devitalization due to the discharge of pus, we gently inserted a new No. 15 reamer into the pulp cavity, but the patient complained of pain. Therefore, we determined that the pulp was viable, and decided to proceed with treatment to preserve it. Naturally, the upper part of the pulp had irreversible pulpitis, and it was necessary to perform pulpectomy at the part with reversible pulpitis. We used a microscope to find the border and performed pulpectomy with a microexca. The part with reversible pulpitis was filled with MTA cement. After the pulp was sealed, we restored it with direct bonding as usual. It has been 13 months since the procedure, and there was a reaction to cold temperature examination, and the radiographic image of the root apex of both the upper left central incisor and upper left lateral incisor has been reduced on dental X-rays, and we have observed that the progress is good. Through this case, we believe that a microscope is essential for pulp preservation therapy.

## 上顎洞炎を伴う根尖性歯周炎に対して根管治療を行った一症例

A case of root canal treatment for apical periodontitis with maxillary sinusitis

OP-02 河野 通史

Michifumu Kono

河野歯科医院

Kono Dental Clinic

本学術大会での発表にあたり、臨床データや臨床写真等の使用について患者から同意を得ています。

### (導入)

近年 CBCT の普及により歯や骨の状態がより正確に把握できるようになった。それは歯や周りの骨だけでなく、今までは診断の難しかった上顎洞の状態、歯との関係性が正確にわかるようになったといえる。

CBCT により上顎洞の状態把握が身近なものになり、日常臨床において撮影した CBCT によって上顎洞の炎症が判明することが多々出てくる。

歯性上顎洞炎の原因として以前は未処置歯が多く、治療法としては抜歯が選択されることが多かった。現在は、未処置歯は減り、代わりに治療済みの歯やインプラントなどが主な原因になっている。原因歯の処置についても、抜歯ではなくまずは保存療法（感染根管治療）を試みるようになってきている。

上顎洞炎の治療についても以前は抜歯窩からのドレナージや上顎洞根本手術などが行われていたが、耳鼻咽喉科での低量量のマクロライド療法、上顎洞の換気・排泄の改善のための内視鏡下鼻内副鼻腔手術（ESS）が行われるようになってきた。

### (症例の概要)

18歳の男性、右上の歯の痛みを主訴に来院した。右上5に打診を認めCBCTにより根尖部の透過像及び右側上顎洞に不透過像を認めた。右上5に対して、マイクロスコープ下にて感染根管治療を行った。

### (診断)

#1 15根尖性歯周炎

#2 右側上顎洞炎

### (治療方針)

まず抗菌薬投与により急性症状の消退後、15を保存するため感染根管治療を行う。上顎洞について、経過をみて必要に応じて耳鼻咽喉科との連携を行う。

### (治療経過)

抗菌薬投与後、急性症状が治ったのを確認後、インレー除去、感染根管治療を行った。根管治療時には隔壁を作製し、ラバーダム防湿下にて処置を行った。根管充填後、間接法にて支台築造を行いテンポラリークラウンを装着し経過をみた。

根管充填後1ヶ月のCBCTにて、上顎洞の不透過像の改善を確認した。特に症状などもないため、今回は耳鼻咽喉科との連携はせず補綴を行った。

### (考察結論)

上顎洞に波及した根尖性歯周炎に対して、マイクロスコープ下で感染根管治療を行うことで根尖性歯周炎の治癒だけでなく上顎洞炎の改善も確認することが出来た。歯や周囲の骨及び上顎洞などの状態を把握するためにはCBCTがとても有効である。また状態の把握が出来たとしても、しっかりとした治療を行わなければならない。そのためには、やはりマイクロスコープは必要不可欠である。今回の症例では、治療後早期に上顎洞の炎症が治ったため耳鼻咽喉科との連携を行わなかったが、上顎洞の症状が改善しない場合は耳鼻咽喉科との連携が必要である。

上顎洞について、よく医科と歯科の狭間といわれていた。CBCTが普及した現在、医科と歯科の狭間ではなく、医科と歯科の連携により診査、診断、治療を行っていくことが重要である。



## 【略歴】

2010 年 日本歯科大学新潟生命歯学部卒業  
2011 年 羽生歯科医院勤務  
2014 年 いとう歯科クリニック勤務  
2018 年 河野歯科医院勤務  
2022 年 河野歯科医院継承

Consent for the use of clinical data, clinical photographs, etc. has been obtained from the patient for presentation at this academic conference.

### (introduction)

In recent years, the widespread use of CBCT has made it possible to accurately assess the condition of the teeth, bone, and maxillary sinus.

Previously, untreated carious teeth were the most common cause of dental maxillitis, and extraction was often the treatment of choice.

Today, untreated carious teeth are decreasing and instead treated teeth and implants are the main causes.

In terms of treatment of the causative tooth, conservative treatment (infected root canal therapy) is now being attempted first, rather than tooth extraction.

### (case)

An 18-year-old male presented to the clinic with a chief complaint of tooth pain in the upper right. CBCT showed a percussion in the right upper 5 and opacities in the root apex and right maxillary sinus. The infected root canal treatment was performed under a microscope on the right upper 5.

First, after the acute symptoms disappear with antimicrobial therapy, infected root canal therapy is performed to preserve the 15 For the maxillary sinus, the patient's progress will be monitored, and if necessary, collaboration with an otorhinolaryngologist will be performed.

After administration of antimicrobial agents and confirmation of improvement of acute symptoms, the inlay was removed and the infected root canal was treated.

After filling the root canal, an indirect method was used to construct the abutment, and a temporary crown was placed. CBCT one month after the root canal filling showed improvement in the opacified image of the maxillary sinus. Since there were no particular symptoms, the patient underwent prosthetic treatment without collaboration with an otorhinolaryngologist.

In a case of apical periodontitis that had spread to the maxillary sinus, the patient underwent infected root canal treatment under a microscope, which not only cured the apical periodontitis but also improved the maxillary sinusitis. CBCT is very effective in understanding the condition of the tooth, surrounding bone, and maxillary sinus.

### Biography:

2010 Graduated from the Nippon Dental University, school of Dentistry at Niigata  
2011 Hanyu Dental Clinic  
2014 Ito Dental Clinic  
2018 Kono Dental Clinic

## サイナストラクトを生じた歯内歯に根管治療を行った一症例

### A Case of Root Canal Treatment for a Dens in Dente with a Sinus Tract Formation

OP-03 後藤 千里

Chisato Gotoh

ごとう歯科

Gotoh dental clinic

緒言：歯内歯は、象牙質の一部がエナメル質を伴い歯髄腔内へ深く陥入する形態異常であり、複雑な構造ゆえに歯内感染の原因となることがある。多くは無症状で経過するが、歯髄感染を起こすと根管治療が必要になる。本症例では、歯内歯が原因でサイナストラクトを生じた根未完成の上顎左側側切歯に対し、マイクロスコープを用いた根管治療を実施し、5年間の経過が良好であったため報告する。なお、本発表に関して患者と保護者の同意を得ている。

症例：患者は9歳2か月の男児。母親が上顎左側側切歯付近のサイナストラクトを気にして来院。初診5ヶ月前に前医で口蓋側面をCR充填されており、2ヶ月後にサイナストラクトが出現。担当医にたずねたところ、様子を見ましようと言われ、セカンドピニオン希望で当院を受診した。

口腔内診査では、口蓋側面にCR充填があるが、二次う蝕は認められず、変色や歯周ポケットもなし。打診痛や根尖部圧痛は違和感程度で、自発痛や腫脹はなかった。歯髄電気検査とコールドテストは陽性反応を示した。X線画像では、根尖部に若干の透過像を認め、歯冠中央にCR充填の不透過像とその直下に歯内歯様構造が確認された。CT画像では根尖部に境界明瞭な透過像と矢状断で歯冠部に歯内歯の構造を認めた。これらの所見からAAEの分類に基づいて診断すると、歯髄の診断が無症候性不可逆性歯髄炎、根尖部の診断が慢性根尖性膿瘍であった。

経過：初診時、無麻酔下で髄腔開口を試みたところ、口蓋側の歯内歯の陥入部には感染源となる食渣や残渣が封じ込まれていた。唇側根管口を探索すると患児が痛みを訴えたため、水酸化カルシウム製剤（カルシペックス®）を貼薬し仮封。2回目の来院時にサイナストラクトは消失しておらず、出血が多く歯髄保存は困難と判断し、麻酔下で抜髄を実施。マイクロスコープ下でエナメル質・象牙質を慎重に除去し、十分なアクセスを確保した後、根管清掃・洗浄を行い、水酸化カルシウム製剤を貼薬。1ヶ月後の3回目来院時にはサイナストラクトは消失。根未完成歯のアペキシフィケーションを目的に、継続的に水酸化カルシウム製剤を貼薬し、4ヶ月後のX線画像で根尖透過像の消失と歯槽硬線の形成を確認。その後も3～6ヶ月間隔で経過観察し、2年1ヶ月後に根尖閉鎖が安定したと判断し、MTAセメントによる根管充填とCR修復を実施。現在5年6ヶ月経過しているが、症状なく良好な経過を示している。

考察：歯内歯は上顎側切歯に多く発生し（発生率0.04%～10%）、視診では見落とされることがある。Oehlerの分類では、本症例はタイプII（陥入が歯冠を越え歯根の象牙質内に達するが根尖孔とは連絡しない）に該当し、歯髄感染や根尖病変を引き起こしやすいタイプである。

根尖病変があるからといって歯髄が完全壊死しているとは限らず、本症例でも歯髄電気診でバイタル反応を認め、初期は保存を試みた。しかし、サイナストラクトが消失せず、出血が多かったため抜髄を選択。マイクロスコープによる拡大観察で歯髄の状態を詳細に評価し、適切な処置が可能となった。根未完成歯におけるアペキシフィケーションにより根尖閉鎖を達成し、長期的に良好な予後が得られた。本症例のような根未完成歯の治療では、マイクロスコープによる精密な根管処置が極めて有効である。今後は歯根の歯質が薄いため、垂直性歯根破折に注意しながら経過を観察する必要がある。

## 【略歴】

2003 年 日本大学松戸歯学部卒業

2004 年 ごとう歯科勤務

2011 年 九州大学大学院歯学府歯学専攻 博士課程修了 博士（歯学）取得

## Introduction

Dens in Dente is a dental anomaly in which enamel and dentin extend into the pulp chamber, increasing the risk of endodontic infection. Although often asymptomatic, it may require root canal treatment if pulp infection occurs. This case describes an immature maxillary lateral incisor with a sinus tract caused by dens invaginatus, treated under a dental microscope, with favorable outcomes over five years. The patient and their guardian have given consent for this case report.

## Case Report

A 9-year-old boy presented with a sinus tract near the maxillary left lateral incisor. Five months earlier, a palatal pit had been restored with composite resin (CR) at another clinic. A sinus tract appeared two months later, and the previous dentist recommended observation. The mother sought a second opinion. Clinical examination showed no discoloration, deep pockets, or spontaneous pain. Radiographs revealed a periapical radiolucency and a CR restoration. CBCT confirmed dens in dente. According to the AAE classification, the pulpal diagnosis was asymptomatic irreversible pulpitis, and the periapical diagnosis was chronic apical abscess.

## Treatment Progress

At the initial visit, an attempt was made to access the pulp chamber without anesthesia. Contaminated material, serving as a source of infection, was encapsulated within the invaginated area on the palatal side. The labial canal was vital, so calcium hydroxide (Calcipex®) was applied. One month later, the sinus tract persisted, and pulpectomy was performed under local anesthesia. Using a microscope, careful access and thorough cleaning were achieved. Apexification with calcium hydroxide continued for two years until stable root closure was confirmed. The root canal was filled with MTA, followed by CR restoration. After 5.5 years, the tooth remains asymptomatic.

## Discussion

Dens in Dente commonly affects lateral incisors and may be overlooked. Microscope-aided endodontics was essential in this case, ensuring successful apexification. Long-term monitoring is needed due to the risk of root fracture.

## Biography:

2003: Graduated from Nihon University Matsudo School of Dentistry

2004: Joined Gotoh Dental Clinic

2011: Completed the Doctoral Program in Dentistry at the Graduate School of Dental Science, Kyushu University, and obtained a Ph.D. (Dentistry).



## マイクロスコープ活用による歯根破折のリスクを低減する 予知性の高いダイレクトクラウン修復を目指した症例

A Case of Predictable Direct Crown Restoration Aiming to Reduce the Risk of Root Fracture with Microscope Utilization

OP-04 関口 寛人

HIROTO SEKIGUCHI

ひろ湘南辻堂歯科

HILO SHONAN TSUJIDO DENTAL

患者様から同意をいただいている【症例の概要】

患者は41歳女性。上顎左側第二小臼歯(#25)の咬合痛および歯肉の腫脹を主訴に来院した。半年前に治療したばかりで、主治医から抜歯を勧められたが、患者は外科処置を避けたいと強く希望した。臨床所見では、打診痛、根尖部圧痛、サイナストラクトを認め、自発痛はなかった。歯周組織検査の結果は全周3mm以内で問題は認められなかった。

デンタルエックス線画像では根尖部透過像が認められた。根管治療前に、CBCTおよびマイクロスコープを用いて破折診断を実施。破折線は認められず、細菌感染による慢性根尖膿瘍と診断し、根管治療を行った。根管治療後の歯冠修復は、歯根破折のリスクを低減すると考えられている支台築造体から歯冠部までの全てをコンポジットレジンで直接作るダイレクトクラウン修復をマイクロスコープを活用し、予知性の高い修復を目指した。術後24ヶ月が経過しているが、臨床所見はすべて改善し、デンタルエックス線像で根尖部透過像も消失傾向にある。根管処置歯の修復後のトラブルとなる『脱離』『コロナルリーケージによる再感染』『歯根破折』は起きておらず、問題なく経過している。本症例はフェルール効果が得られない症例に対し、マイクロスコープを用いて予知性の高いダイレクトクラウン修復を目指した症例の治療経過を報告する。

【診断】

#25

Pulpal : Pulp necrosis(歯髄壊死)

Apical : Chronic Apical Abscess (慢性根尖膿瘍)

【治療方針】

補綴物を除去後、CBCTおよびマイクロスコープを用いて破折診断を実施。破折線は認められなかったが、う蝕除去後の残存歯質はフェルール効果を発揮するには不十分なため、フェルールを獲得するため矯正の挺出や歯冠長延長術の提案を行ったが、患者の同意は得られなかった。「抜歯は避けてほしい」という患者の要望に応えるため、フェルール効果の得られない場合でも歯根破折のリスクを低減し得る治療法として、支台築造体から歯冠部までをコンポジットレジンで直接築造するダイレクトクラウン修復を選択した。マイクロスコープを用いて接着操作やマトリックスワークの精度を高めることで「脱離」「マイクローリーケージ」を防ぎ、治療の予知性を向上させる方針とした。

【治療経過、考察・結論】

術後約24ヶ月が経過したが、歯根破折、CRの脱離・破折、食片圧入、フロスのほつれ、舌感の不快感などのトラブルは認められず、経過は良好。臨床症状で認められた咬合痛・根尖部圧痛、サイナストラクトも消失し、再感染も認められず臨床的にも良好に経過している。フェルール効果を発現する十分な歯質が確保できない場合、矯正の挺出・歯冠長延長術を行いフェルールを獲得した上で予知性の高い歯冠修復を目指すのがセオリーである。しかしながら矯正の挺出・歯冠長延長術によるデメリットが上回り、フェルールの獲得ができない場合であっても歯根破折のリスクを持ったポスト&コアで妥協的な治療を提案するのではなく、支台築造体から歯冠部までの全てをコンポジットレジンで直接作るダイレクトクラウン修復を治療方法の一つとして選択肢に入れることで歯根破折のリスクを下

げる最終補綴の新しい提案になるのではないかと考えている。本施術では接着操作が一つの重要なキーポイントになるが、マイクロスコープを用いたことで術野を拡大し接着の過程を確認しながら進めることができ、精度の高い治療結果が得られたのではないかと考察する。本症例を通し、マイクロスコープの拡大視野下で接着操作およびマトリックスワーク行うことで、予知性の高い審美的・機能的なダイレクトクラウン修復を実現し、新たな治療方法として有用である可能性が示唆されてきていると考えている。

If it is difficult to obtain a ferrule in a crown prosthesis of a deactivated tooth, the theory is to perform orthodontic extrusion or crown lengthening to obtain the ferrule. If they cannot be done, in principle, tooth extraction is indicated. If you build an abutment without getting a ferrule, troubles after wearing the crown will occur frequently. Among the troubles, root fracture accounts for most of the causes of tooth extraction of deactivated teeth and has more serious consequences than prosthesis detachment. Therefore, we would like to propose a direct crown restoration that restores everything with a composite resin as a new approach to residual roots that cannot secure sufficient tooth substance to exhibit the ferrule effect. This time, we performed direct crown restoration under a microscope for the residual roots for which sufficient tooth substance that exerts the ferrule effect could not be secured, and obtained good results after 2 year.

## 新卒者に有効な教育システムのありかた ～私の 1 年の経験を通して～

An effective educational system for new graduates  
- through my one year of experience -

OP-05 岡林 架帆、磯崎 裕騎

Kaho Okabayashi, HIROKI ISOZAKI

医療法人社団愛歯会いそぎ歯科

Isozaki Dental Clinic, Medical Corporation Aishikai

### I. 緒言

医療の高度化に伴い高い水準の専門性を持つ衛生士が必要とされるようになったのを背景に、マイクロスコープを用いて衛生士が能力を発揮して臨床を行う必要性が増している。

今後より専門職の高い衛生士として活動していくには、見落としなく高精度で効率性の高い診療が必要であると思われる。

水平診療とその発想の原点となった Dr. ビーチ提唱の pd の理論をベースとした診療姿勢およびミラーテクニックで診療を行うことで身体的にストレス無くエルゴノミクスな診療姿勢が獲得出来ると考える。

私自身ホームポジションの設定をはじめ、実習用模型を用いたミラーテクニック教育などを経て、卒後 1 ヶ月で全額の EPP, SC, SRP を行えるまでになった。

私が短期間でマイクロスコープを使いこなすに至ったのも、50 年来の完成された教育システムとエルゴノミックな診療環境の影響が非常に大きいと言える。マイクロスコープを使用すれば治療のレベルが自動的に向上するのではなく、マイクロスコープの拡大像が明快地提示してくれる臨床像や治療の過不足を補っていく努力が自らの治療レベルを押し上げてくれると考える。

今発表では、私の 1 年間の経験を踏まえ短期間でハイレベルな診療を行うに至った pd における教育システムの概要を紹介する。

### II. 目的

短期間での技術習得の知見を共有する

### III. 内容

歯科治療において視覚からの情報は重要であるとされるが、視覚からの情報のみに頼りすぎるのは危険である。視覚は確認のために使用し、それ以外のあらゆる感覚を有効に活用する必要がある。感覚と同様に重要なのがインスツルメントの持ち方である。力と動きを正確にコントロールするためには指先からの微細な感覚を正確に受け取る必要があるため、最適なグリップを意識する事が重要であると考え。

見落としなく診療を行うためには直視で見える範囲の限界を理解し、360 度全てから対象歯を観察する必要がある。そのために実習用模型 pd SIM キット (D50-X191PD, ニッシン) を用いてミラーで多方向から見る練習を行う。

【代表的な View の定義】

View 10 : 真上から見下ろす視線

View 20 : 真左から見る視線

View 30 : 真下から見上げる視線

View 40 : 真右から見る視線

View 1 : 左上から見下ろす視線

View 2 : 左下から見上げる視点



View 3：右下から見上げる視点

View 4：右上から見下ろす視点

歯科治療では限られた空間を治療対象とするために知覚を十二分に生かすことが重要である。治療を行う際に最初に行わなければならないのは目的とする治療行為に適した望ましい術者の体の条件を決定する事である。手指の形や姿勢、診療場所といった診療ポジションを三次元で決定する。更に体のどの部分を適切な作業点（0ポイント）とするのかをpdにより決定する必要がある。

歯科での治療内容は様々あり、症例や部位により使うインスツルメント類やポジションも違うが、最もコントロールが要求される精密作業に適した診療姿勢は垂直に座り、体の正中で作業することが望ましい。

精密作業のほとんどは第二指先端の感覚でコントロールしているため第二指先端を術者の体の0ポイントとする。

また、術者が姿勢を崩す原因として患者口腔の高さが低いため術者が目の焦点を無意識のうちに合わせにいくので、覗き込むようにして体を屈み込むことも大きな原因と言える。患者の上顎右側中切歯の近心隅角部を患者口腔の0ポイントとする。更に、術者はここを中心に回転運動を行うことにより患者口腔と術者のポジション（三次元での位置関係）を一定に保つことができる。これにより患者が小児、成人関係なく術者と患者口腔との一定した位置関係で治療を行うことが可能であるため正確な治療が行える。

#### IV. 考察

pdは全て数字言語で構成されており、再現性が高く評価が容易な教育システムである。このためセミナー受講生は多方面で活躍しており、院長は海外の大学においても教育を行なうなど、このような教育システムは多くのニーズがあると考ええる。また、pd教育は衛生士の技術力及び社会的地位の向上に資すると思われる。

#### 【略歴】

2024年 香川県歯科医療専門学校 卒業

2024年 医療法人社団愛歯会いそぎ歯科 勤務

#### I. Introduction

As medical advances, there is a need for hygienists with a high level of expertise, and there is an increasing need for hygienists to use microscopes in clinical practice.

In order to work as a more professional hygienist, it will be necessary to provide highly accurate and efficient treatment without overlooking anything.

I was able to use a microscope so well in such a short time is largely due to the influence of the education system and ergonomic treatment environment.

In this presentation, based on my one year of experience, I will introduce the outline of the educational system.

#### II. Purpose

Sharing knowledge on acquiring skills in a short period of time

#### III. Content

In dental treatment, visual information is said to be important, but it is dangerous to rely too much on visual information. Vision should be used for confirmation, and all other senses should be used effectively. Just as important as sense is how to hold the instruments. In order to accurately control force and movement, it is necessary to accurately receive subtle sensations from the fingertips, so I believe it is important to be aware of the optimal grip.

In order to perform treatment without overlooking anything, it is necessary to understand the limits of the range of vision with direct vision and observe the target tooth from all 360 degrees. For this purpose, we practice viewing from multiple directions with a mirror using a training model pd SIM kit (D50-X191PD, Nissin).

#### IV. Discussion

The PD is an educational system that is entirely composed of numeric language, is highly reproducible and easy to evaluate. I also believes that PD education contributes to improving the technical skills and social status of hygienists.

#### Biography:

2024 Graduated from Kagawa Prefectural Dental College

2024 Worked at Isozaki Dental Clinic, Medical Corporation Aishikai

## 成長期の子どもたちに寄り添うマイクロスコープの役割

### The Role of Microscopes in Supporting Growing Children

OP-06 高橋 慈子

Chikako Takahashi

湘南鎌倉歯科・矯正歯科

Shounankamakura Dental Orthodontics

#### 背景

マイクロスコープは主に歯科医師の根管治療など高度な治療に使用されることが多く、歯科衛生士業務への応用が進んでいないのが現状である。私自身、現在の医院に勤務する前までは医院にマイクロスコープが設置されていたに関わらず、日常の歯科衛生士業務に取り入れることはなかった。歯科衛生士学校時代の友人や、関わりのある歯科衛生士からも多く聞く話である。特に小児歯科領域においては、マイクロスコープの活用イメージがあまりなく、その可能性が十分に認識されていない。しかし、小児患者たちがマイクロスコープの映像に強い興味を示す姿を日々目にしており、これを治療・メンテナンスの一環として積極的に活用できるのではないかと考えた。

#### 目的

本研究では、小児歯科におけるマイクロスコープの活用可能性を探り、次の点について検討する。

小児患者に対してマイクロスコープを使用することによるデメリットがないかを調査する。(恐怖心の有無、マイクロスコープ使用への協力度等)

より有効に使用するための方法を探る。(保護者のニーズを把握し、それに沿った活用方法の提案、メンテナンス時の満足度向上への貢献)

#### 方法

小児患者(対象年齢:3歳~12歳)およびその保護者159人を対象にアンケート調査を実施した。小児患者に対しては歯医者で楽しいこと・苦手なこと、マイクロスコープの認識や恐怖心の確認、自分の口の中の動画を見た感想を調査。保護者に対しては、マイクロスコープの認知度、子どもの歯科メンテナンスで最も重視すること、日常生活での子どもの口に対しての悩み等の調査を行った。

#### 結果

このアンケートの結果から、小児患者の90%がマイクロスコープを認識しており、用途を正しく理解していた。また、95.3%の小児患者がマイクロスコープは怖くないと回答し、「怖い」と答えたのはわずか2人だった。怖くない理由として「見るだけだから怖くない」「痛みがない」「面白い」「何に使うか知っているから怖くない」という意見が多かった。対して保護者の約70%が、当医院に通う前はマイクロスコープを知らなかったと回答し、歯科医院全体として小児患者のメンテナンスでのマイクロスコープの使用率の低さが明らかになった。子どもの歯科メンテナンスで最も重視することは「子どもが自分で歯を磨けるように教えてほしい」で49.3%、日常生活での子どもの口に対しての悩みは「子どもの歯磨きがきちんとできるか不安」で37%と、両項目歯磨き習慣についてはニーズが高いことが分かった。「永久歯の生え変わり」や「噛み合わせ」についても一定数の関心が見られた。

#### 考察

小児患者の自分の口の中の動画を見た感想として「面白い」「凄い」とポジティブな反応が半数以上となり、ネガティブな反応でも「汚い」「ちゃんと歯を磨こうと思った」と反省する意見も見られ、自分の口腔内を映像として見ることで歯への関心が高まると考えられる。ここに保護者からのニーズである歯磨き習慣への指導を組み込んでいくことで小児患者の興味と診療への協力を得られながら保護者のニーズに応える事ができ、メンテナンスの満足度向上へと繋がると考える。

また小児患者の場合、患者自身と保護者の2方向へのアプローチが必要であるため映像を共有することで内容を分かりやすく伝えられ情報伝達も容易となるため情報提供ツールとしての有効性や診療のスムーズ化への効果も高いと考えられる。

#### 結論

マイクロスコープは、小児歯科領域においても有効に活用できるツールであり、単に治療補助としてではなく、コミュニケーションや



情報共有の手段としての価値も高いことが分かった。特に、小児患者自身が興味を示しやすく口腔内への関心向上に繋がる。保護者への説明ツールとして有効であり、診療への理解と協力を得やすい。診療の精度向上にも貢献し、歯科衛生士の業務の幅を広げる可能性も期待出来る。

今後は、小児歯科領域におけるマイクロスコープの活用事例を増やし、より多くの歯科衛生士が積極的に取り入れられる環境を整えていくことを強く望むと共に、歯科衛生士の更なる活躍を期待したい。

#### 【略歴】

2016 年 横浜歯科技術専門学校卒業

2022 年 顎咬合学会認定衛生士取得

2022 年 日本顕微鏡歯科学会認定衛生士取得

日本歯科衛生士会会員

#### Background

Microscopes are primarily used in advanced dental procedures such as root canal treatments by dentists, while their application in dental hygiene remains limited. Before working at my current clinic, despite the presence of a microscope, I had never incorporated it into daily hygiene tasks. This is a common experience among my colleagues. In pediatric dentistry, the potential of microscopes is not well recognized. However, I have observed that children show great interest in the images, leading me to explore their role in treatment and maintenance.

#### Objective

This study investigates the potential benefits of microscopes in pediatric dentistry by examining:

1. Whether children experience fear or discomfort when microscopes are used.
2. Effective ways to utilize microscopes to enhance both child and parent satisfaction.

#### Methods

We conducted a survey with 159 children (aged 3–12) and their parents. Children were asked about their experiences at the dentist, their awareness of microscopes, and their reactions to viewing their oral images. Parents were surveyed on their knowledge of microscopes, concerns about their children's oral health, and maintenance priorities.

#### Results & Discussion

- 90% of children recognized microscopes, and 95.3% found them non-threatening.
- Parents' primary concern (49.3%) was teaching their children proper brushing habits.
- Children's reactions to seeing their own oral images were mostly positive, enhancing their interest in oral care.
- Microscopes facilitate communication with both children and parents, improving understanding and cooperation.

#### Conclusion

Microscopes in pediatric dentistry serve not only as diagnostic tools but also as effective communication aids, increasing children's oral awareness and parental engagement. Expanding their use can enhance dental hygiene practices and elevate the role of dental hygienists.

#### Biography:

2016: Graduated from Yokohama College of Dental Technology

2022: Certified Dental Hygienist by the Academy of Gnathology and Occlusion

2022: Certified Dental Hygienist by the Japan Association of Microscopic Dentistry

Member of the Japan Dental Hygienists' Association

## **Case report: Feldspathic veneers with esthetic crown lengthening procedure under microscope. Application of novel gingival retraction technique for veneer impression.**

**OP-07 YANG, YI HSIEN**

Perfume Dental Clinic

**Case Overview:** This case is an 34 yrs old woman asking for improving the appearance of anterior teeth, and hope to keep the same shade of her teeth. She want upper new dentition with identical shade to lower one. She didn't have any special medical and dental history, she also did not have any habits of smoking. But poor habit of grinding and chewing hard things with incisors is noted.

**Diagnosis:** Attrition of anterior teeth:altered passive eruption.

**Treatment Plan:** Due to altered passive eruption, we suggest for esthetic crown lengthening procedure to change the W:L ratio of anteriors. Then we do the veneer treatment to improve the appearance of worn anterior teeth.

**Treatment Progress:**We had the smile design for this patient. After mock up, we performed the crown lengthening surgery under microscope. After 6 months recovery, if the tissue is mature and remodeling is finished, we start to prepare teeth for veneers with microscope. During the impression, we applied the different skill for gingival retraction. Then technician do the feldspathic veneers for patient owing to her expectation of nature appearance.

**Discussion & Conclusion:** Multiple units of veneers or crown impression is always a big issue when we perform the esthetic treatment. Also, using double cord technique for gingival retraction to several teeth spend lots of time achieving good condition for impression and clear margin to fabricate the restoration. This novel technique used elastic silicone materials to replace the second gingival cord, and save much time to finish the works of gingival retraction.

## Soft tissue management around esthetic area

OP-08 chang tzu yang

臥和彩日牙醫診所

In recent years, the demand for aesthetics in dental treatments has significantly increased. Beyond addressing diseases, achieving an optimal visual outcome in the aesthetic zone has become a major concern. Among the key factors influencing aesthetics, the management of soft tissue is of utmost importance, as soft tissue loss can lead to significant aesthetic challenges.

This report presents a case involving an old 12×21 bridge. The patient exhibited gingival recession and papilla loss in this area. To improve the gingival contour, microscope-assisted surgery was performed to establish a new gingival line. Subsequently, the teeth were restored with a new prosthetic restoration to enhance both function and aesthetics.

Biography:

Graduated from KMU University. prosthodontic specialist training at Chang Gung Memorial Hospital.



## Root Membrane Technique における歯科用実体顕微鏡 適宜使用の有効性についての症例報告

### Case Report: Efficacy of Microscopic Treatment with Root Membrane Technique

OP-09 千原 晃

Akira Chihara

湘南鎌倉歯科・矯正歯科

ShounanKamakuraDental・Orthodontics

#### 【諸言】

上顎前歯部へのインプラント治療においては、唇側歯槽骨の保存の可否によって処置の複雑性や治療期間が大きく異なってくる。上顎唇側歯槽骨の解剖学的関係は外側から、皮質骨→海綿骨→固有層の束状骨→歯根膜で構成される。上顎唇側歯槽骨の形成は歯冠萌出後、歯根や歯根膜の成長方向によってシャープピー線維から束状骨が形成され、歯根の完成と共に海綿骨を通じ、皮質骨の形態形成が終了していく。唇側皮質骨は緻密で硬く、機械的強度を提供するが血流が少ないため再生能力は低く、歯の喪失や炎症により束状骨が吸収されると唇側歯槽骨は連鎖的に減少し、骨幅は3~6ヶ月で最大50%減少してしまう。抜歯後の歯槽骨吸収を防ぐために1960年代からRoot Submergence Techniqueの考えを元に始まり、現在ではインプラント治療においてRoot Membrane Technique（以下RMT）が用いられている。本症例は歯科用実体顕微鏡下を適宜使用したRMTを用いたインプラント治療について報告する。

#### 【症例の概要】

51歳女性

主訴：食事の際にお箸を噛み右上前歯がずれた感じがする

全身状態 / 既往歴：特記事項無し

歯科的既往歴：4年前に根管処置、補綴処置を受けた

患歯：上顎右側中切歯

口腔内所見：補綴物の唇側方向への動揺を認めた為、浸潤麻酔後に補綴物を除去するとポストからの脱離と歯根近遠心方向への破折線を認めた。

デンタルX線所見：歯根中央相当部近心に透過性の亢進を認める

CT所見：矢状断面画像にて唇側歯槽骨形態はThin-Thin type VRにて歯根中央部のトラクトの存在を認めた。

診断：上顎右側中切歯歯根破折

#### 【治療方針】

一口腔単位での治療計画として

- 1) 上顎右側中切歯へインプラント処置、上顎左側中切歯根管処置後に矯正治療→最終補綴処置
- 2) 上顎右側中切歯へインプラント処置、上顎左側中切歯根管処置後 →最終補綴処置
- 3) 上顎右側中切歯へインプラント処置のみ
- 4) 上顎左側中切歯根管処置後に上顎右側中切歯を抜歯→片側性補綴処置

上記1)~4)を提案し、それぞれの治療期間、処置費用、治療に伴う合併症、予後リスクなどについて説明を行なった。患者と相談した結果、3)の処置を希望された。

またインプラント埋入処置を行うにあたり、歯根の感染状況や周囲組織の状態によりRMT併用抜歯即時埋入、抜歯即時埋入、ソケットブリザベーション後の埋入、GBR併用の可能性もある事を説明した。

## 【治療経過】

浸潤麻酔後、Bone sounding を行い唇側歯槽骨の形態と Root fragment 予定部位の状態を確認。歯根先端と唇側骨の厚み、骨穿孔部を考慮し、歯根の近遠心削合は根尖方向より口蓋側で行った。削合後口蓋側歯根片を除去し、唇側歯根部に残存した充填材を超音波チップにて除去。内部の感染状態をう蝕検知液を用い把握し感染部位の除去を注意深く行いながら Root fragment を形成した。その後初期固定を得る為に Densah®bur にて基底結節方向へ骨質を改善しながらインプラント埋入窩の形成を行い、インプラント体は BIOHORIZONS®Tapered Pro 4.2mm\*15mm をトルク値 50Ncm にて埋入を行った。インプラント体と Root fragment とのスペースへは血餅および Root fragment 保持の為にボナーク®を填入した。ISQ 値は 75 を示したのでプロビジョナルレストレーション（以下 PVR）作製を行った。約 6 週後に ISQ 値測定、PVR の調整を行った。PVR 調整から 2 週間以上空け、2 次安定の獲得確認後 iOS にてデータ採得を行い最終補綴物の装着を行った。

## 【考察・結論】

歯科医療従事者は口腔内処置に対して拡大視野で行う事の重要性を認識している。拡大視野下で処置を行う場合、1) 歯科用ルーペ 2) 歯科用実体顕微鏡を用いるが、インプラント処置においては 3 次元的な位置を把握する為に歯科用ルーペを用いる場面が多いと思われる。本症例においては適切なタイミングで歯科用実体顕微鏡を用いる事が RMT の精度向上に繋がったと思われる。

## 【略歴】

2009 年 神奈川歯科大学歯学部卒業

2010 年 神奈川歯科大学附属横浜研修センター

2011 年 医療法人社団敬友会 小机歯科医院

2016 年 湘南鎌倉歯科・矯正歯科

[case]51-year-old female Chief complaint: Chewing chopsticks when eating, feeling that the upper right front tooth is out of place.

General Condition/Medical History: N.P

Problem teeth: #11

Intraoral findings: Since the prosthesis was observed to move in the labral direction, when the prosthesis was removed after infiltration anesthesia, detachment from the post and fracture line in the near centrifugal direction of the tooth root were observed.

CT findings: The labial alveolar bone morphology was thin-thin type. VR with the presence of a tract in the middle of the tooth root.

Diagnosis: #11 Root Fracture

[Treatment plan]

This patient has complex issues, but this time only the implant procedure for the chief complaint area was planned.

[Course of treatment]

After infiltration anesthesia, bone sounding is performed to confirm the morphology of the labial alveolar bone and the condition of the root fragment planned site. Considering the thickness of the apex of the tooth root and the labial bone, and the bone perforation, the proximal centrifugation of the tooth root was performed on the palatine side rather than the apical direction. After scraping, the palatine root fragment is removed, and the filling material remaining at the labial root is removed with an ultrasonic tip. The internal state of infection was grasped using a caries detection solution, and a root fragment was formed while carefully removing the infected site. Thereafter, in order to obtain initial fixation, the implant placement fossa was formed while improving the bone quality in the direction of the basal tubercle with Densah®bur, and the implant body was placed with BIOHORIZONS®Tapered Pro 4.2 mm \* 15 mm with a torque value of 50 Ncm. Bonark® was inserted into the space between the implant body and the root fragment to retain the clot and the root fragment.

[Conclusion]

Using a microscope for RMT treatment was highly effective.

Biography:

2009 Graduated from Kanagawa Dental University

2010 Kanagawa Dental University Yokohama Clinic

2011 Medical Corporation KEIYUKAI Kozukue dental clinic

2016 ShounanKamakura Dental/Orthodontics



## ブラックトライアングル閉鎖のためのコンポジットレジン修復 症例:複数のアクセスホールを有する改良型マトリックスの応用

Direct Composite Restoration for Black Triangle Closure: Application  
of a Modified Matrix with Multiple Access Holes

OP-10 棕 由理子、池尻 敬、佐藤 貴彦、保坂 啓一

Yuriko Mukunoki, Kei Ikejiri, Takahiko Sato, Kiichi Hosaka

徳島大学再生歯科治療分野 / むくのき歯科医院、池尻歯科医院、たかデンタルクリニック、徳島大学再生歯科治療分野

MUKUNOKI DENTAL CLINIC, Ikejiri Dental Clinic, Taka Dental Clinic,

Department of Regenerative Dental Medicine, Tokushima University Graduate School of Biomedical Sciences

### 【緒言】

ブラックトライアングル (Black Triangle, BT) は、歯間部に生じる審美的な問題であり、多くの患者にとって心理的負担となる。従来、この問題に対する治療法として矯正治療や歯周外科が用いられるが、治療期間の長さや侵襲性が課題となっている。一方、コンポジットレジン (CR) 修復は、低侵襲で短期間に審美回復が可能な治療法として注目されている。しかし、歯間部の CR 充填においては、レジンののはみ出しや形態修正に時間を要するなどの課題が残されている。

本症例報告では、ブラックトライアングル閉鎖のために使用される BT マトリックス (BIOCLEAR) に「注入孔」と「排出孔」の2つのホールを加工し、顕微鏡下での高精度かつ低侵襲の CR 修復を可能にする新たなテクニックを紹介する。本方法は、操作性の向上と治療の効率化を図るものであり、その臨床的有用性を報告する。

### 【症例】

#### I. 症例概要と治療方針

患者は 58 歳女性。2024 年 4 月に初診し、左下第 2 大臼歯の自発痛を主訴に来院。保存修復治療を施行後、患者は上顎前歯部のブラックトライアングル (BT) を長年気にしており、特に上顎中切歯間および左上中切歯と側切歯間の審美的改善を希望した。患者の希望に応じ、低侵襲で自然な仕上がりを目指し、BT マトリックスを応用した顕微鏡下での CR 直接修復を計画し同意を得た。

#### II. 治療経過

##### ・BT マトリックスの準備

BT マトリックスの中から、自然な形態を得られる最適なタイプを選択。マトリックスに「注入孔」と「排出孔」の2つのホールをラバーダムパンチで開けた。マトリックスに1つの穴だけの場合、CR インジェクション (注入) 時に陰圧が生じ、気泡や充填不足を引き起こす可能性があるため、今回は2つの穴を設けてこれらの問題を回避した。

##### ・前処理と防湿

接着阻害因子を除去し、ラバーダム防湿を施行。このテクニックでは、インデックスを開いて充填する必要がないため、事前にデンタルフロスでマトリックスを結紮し、歯への適合性を高めることが可能である。これにより、レジンののはみ出しを防止する効果が期待される。

##### ・接着と充填

接着システムとしてメガボンド II (クラレノリタケデンタル) を使用。クリアフィルマジエスティー ES フロー (クラレノリタケデンタル) のハイフロータイプでライニングを行い、歯間部に BT マトリックスを挿入。

デンタルフロスで位置を調整し、固定のために結紮を実施。ローフロータイプの CR を充填用の穴から窩洞内に直接充填。マトリックスの自立性により両手が自由に使える、操作性が向上した。

・仕上げ

光照射後、咬合調整と研磨を施行。

#### 【考察】

従来、ブラクトライアングル閉鎖においては、歯間部での正確なマトリックスの適合が難しく、余剰な CR の除去や形態修正に時間を要する課題があった。本症例で使用した改良型 BT マトリックスは、注入孔と排出孔の追加加工により、精密なレジン充填が可能となり、治療効率を大幅に向上させた。さらに、顕微鏡下での操作性の向上により、審美性と機能性を高いレベルで両立することができた。

#### 【結論】

本症例報告で紹介した改良型 BT マトリックスを用いた CR 修復法は、短時間で効率的にブラクトライアングルを閉鎖する新しい治療アプローチである。顕微鏡下での高精度な操作を可能とする本手法は、低侵襲治療の選択肢として有用性が高く、さらなる応用が期待される。

ブラクトライアングル (BT) は歯間部の審美的問題であり、患者に心理的負担を与える。従来の矯正治療や歯周外科は侵襲性や治療期間の課題がある一方、コンポジットレジン (CR) 修復は低侵襲かつ短期間で審美性を回復できる治療法として注目されている。本症例では、BT 専用のマトリックスに「注入孔」と「排出孔」を加工し、顕微鏡下での精密な CR 修復を行った。マトリックスの加工によりレジン充填の気泡や漏出を防ぎ、操作性が向上した結果、自然な仕上がりで効率的な治療が実現した。この新技術は BT 修復において審美性と治療の迅速化を高いレベルで両立でき、今後の臨床応用が期待される。

#### 【略歴】

2000 年 広島大学歯学部歯学科卒業

2022 年 徳島大学再生歯科治療分野社会人大学院入学

The black triangle (BT) is an aesthetic concern that occurs in the interdental area, often causing psychological distress to patients. Conventional treatments such as orthodontics and periodontal surgery have limitations, including long treatment durations and high invasiveness. Composite resin (CR) restoration, however, is gaining attention as a minimally invasive method that enables aesthetic recovery within a short time.

In this case, a BT- matrix(BIOCLEAR) was modified by adding "injection" and "vent" holes to facilitate precise and efficient CR filling under a microscope. The injection hole allowed direct resin insertion into the cavity, while the vent hole prevented air entrapment and filling insufficiency. The modified matrix was prepared by selecting the most suitable type for achieving a natural shape, with the added holes made using a rubber dam punch. The preparation also included polishing to remove bonding inhibitors and securing isolation with a rubber dam.

CR filling was performed using Clearfil Majesty ES Flow (Kuraray Noritake Dental) with a high-flow type for lining and a low-flow type for precise filling through the injection hole. The matrix's self-supporting nature allowed freedom of hand use, improving the operability and efficiency of the procedure. After light curing, occlusal adjustment and polishing were completed to finalize the restoration.

This method addressed challenges traditionally associated with BT closure, such as the difficulty of matrix adaptation and the time required for removing excess CR. The modified BT matrix enabled precise resin application, improving treatment efficiency while achieving high aesthetic and functional results.

This technique represents a novel approach for BT closure, combining minimally invasive treatment with high precision under a microscope. Its clinical applicability shows promise for further advancement in aesthetic restorative dentistry.

Biography:

Graduated from the Faculty of Dentistry, Hiroshima University in 2000.

Enrolled in the Graduate School for Working Professionals, Department of Regenerative Dental Medicine, Tokushima University in 2022.



## PrepNavi を活用したマイクロスコープトレーニング

### Microscope training using PrepNavi

OP-11 荒木 淳

JUN ARAKI

医療法人 績和会 荒木歯科医院

Araki dental office

I 緒言： 日常臨床で支台歯形成を行う際、マイクロスコープを用いると治療精度を向上させることが出来るが、拡大視野での治療をスムーズに行うためには、臨床で使用する前に模型などでトレーニングしておく必要がある。しかし従来行っている模型の評価方法では、支台歯形成した模型の良否に対して、客観的な評価が難しいと感じていた。今回、形成後の人工歯模型を Intraoral Scanner(以下 IOS TRIOS3 3shape 社)と 3D データビューワーソフト PrepNavi エデュケーション(以下 PrepNavi 開発会社：ワイドソフトデザイン)を用いて評価し、良好なトレーニング効果が得られたので報告する。また、本発表の治療に際し患者に説明を行い、同意を得た。

II 目的： IOS と PrepNavi を用いて、支台歯形成を行った模型と理想的な形態の模型データの重ね合わせを行い評価する。適切な削除量と形態を可視化することで、マイクロスコープを用いた支台歯形成を効率よくトレーニングする。

III 方法： マイクロスコープを用いた拡大視野で人工歯模型に支台歯形成を行う。その際ステップ毎に模型を IOS で印象採得し、PrepNavi を用いて見本となる理想的な形態の模型の STL データと重ね合わせて評価する。形成のステップ毎に確認することで、それぞれの削除量と形態のズレを細かく評価しながらマイクロスコープを用いた治療をトレーニングする。

IV 結果： マイクロスコープを用いて行った支台歯形成模型を IOS と PrepNavi を用いて評価することで、適切な削除量と形態が達成されているかの確認が容易になる。デジタル技術を活用することで、効率の良いトレーニングを行うことができた。

V 考察および結論： IOS と PrepNavi を活用して、マイクロスコープを用いて行った支台歯形成模型を評価する方法は、従来の目視やアナログでの模型評価方法と比較し、削除量と形態の確認がより容易に、より客観性を持つ結果となった。また、形成のステップ毎に評価することができるので、マイクロスコープを用いた支台歯形成の中で、どの段階で自分の手技に不備があるかを理解しやすい。このため効率よくトレーニングすることができた。デジタル技術は、問題点を可視化することで、確認が容易になり理解を促進させる。IOS と PrepNavi を活用する学習方法は、臨床経験が浅いドクターも利用することで、従来よりも比較的容易にクリニックの治療レベルを一定の水準に保つことができると考えている。また、実際の臨床でも形成途中の支台歯を IOS と PrepNavi を用いて評価し、削除量の確認を行うことが出来るなど、デジタルとマイクロスコープを組み合わせることで良い結果が期待できる。今後も積極的にデジタル技術を臨床やそのトレーニングに活用し、良い結果が得られるよう研鑽していきたい。

I Introduction: When preparing abutment teeth in daily clinical practice, the use of a microscope can improve treatment accuracy, but in order to perform treatment smoothly under an enlarged field of view, it is necessary to train using models before clinical use. In this study, we used IOS and PrepNavi to evaluate the prepared artificial tooth models, and we report that good training effects were obtained.

II Objective: Using IOS and PrepNavi, we superimpose and evaluate the model with the abutment teeth prepared and the model data of the ideal form. By visualizing the appropriate amount of removal and form, we can efficiently train

abutment teeth preparation using a microscope.

III Method: Abutment teeth are prepared on an artificial tooth model under an enlarged field of view using a microscope. At each step, impressions of the model are taken with IOS, and evaluations are made by superimposing the STL data of a model with the ideal form as a sample.

IV Results: By using IOS and PrepNavi to evaluate the abutment teeth prepared using a microscope, it is easy to confirm whether the appropriate amount of removal and form have been achieved. By utilizing digital technology, we were able to perform efficient training. .

V. Discussion and conclusion: The method of using IOS and PrepNavi to evaluate abutment tooth preparation models using a microscope resulted in easier and more objective confirmation of the amount of removal and morphology compared to the traditional visual and analog model evaluation methods. In addition, training was made more efficient as evaluation could be made at each preparation step. Digital technology makes problems visible, making them easier to confirm and promoting understanding. We would like to continue to actively utilize digital technology in clinical practice and training, and continue to study in order to obtain good results.

## Cracked Tooth の予知性向上を目指したプロトコールに基づく MDPT 修復の 1 症例

A Case of MDPT Restoration Based on a Protocol to Improve the Prognosis of Cracked Tooth

OP-12 花村 恒

Hisashi Hanamura

医療法人社団若歯会ちやいど中野歯科医院  
Child Nakano Dental Clinic

Cracked Tooth の予知性向上を目指したプロトコールに基づく MDPT 修復の 1 症例

医療法人社団若歯会ちやいど中野歯科医院 花村恒

### 【症例の概要】

本症例は発表にあたり患者の同意を得ている。

患者は 34 歳女性。主訴は左上臼歯部の咬合時の違和感であった。違和感は数力月前から徐々に増悪し、最近になって咬合時の不快感が強くなったため受診した。口腔内診査では、左上第一大臼歯にインレー修復がなされており、残存歯質にわずかなクラックを確認したが、明確な歯冠破折は認められなかった。X 線写真では根尖病変は認められず、歯髄診査では冷温診で非活性（non-vital）、電気診で活性（vital）を示した。また、近心には 5mm の PD を認めた。

### 【診断】

臨床症状、歯髄診査の結果、口腔内所見およびマイクロスコープによる視診に基づき、左上第一大臼歯は Cracked Tooth の疑いと診断した。最終的な確定診断は、インレー除去後にクラックと歯牙の関係性を考慮して判断することとした。インレー除去後、患歯には 5mm のポケットに沿った深いクラックが認められ、クラック除去に伴い偶発的に露髄したが、冠部歯髄からの出血は認められず、歯髄壊死が確認された。この時点で確定診断が下され、歯髄壊死および健康な根尖周囲組織と診断し、感染根管治療の適応と判断した。

### 【治療方針】

本症例では、マイクロスコープを用いて根管内のクラック深度を把握し、迅速な根管治療と適切なプロトコールに基づく補綴治療により、将来的な抜歯リスクの回避を図る方針とした。クラックの除去は最小限に抑え、根管治療後の支台築造では 5 分間の DWT（Decoupling With Time）を設けることで、重合応力の緩和に配慮した。また、Cracked Tooth や薄い歯質により歯の構造的剛性が低下する症例においては、歯質の温存と将来的な病態悪化のリスクを考慮し、咬頭被覆や補綴修復の適応を慎重に検討する必要がある。本症例では、フルカバレッジの補綴修復を選択し、補綴形態は Veneziani<sup>1)</sup> が提唱した MDPT（Morphology Driven Preparation Technique）を参考にし、残存歯質を最大限保存しつつ補綴修復を行った。

### 【治療経過】

治療後、術前に認められた咬合時の違和感は消失し、クラックが関与すると考えられる深い PD は、クラック除去後に 3mm へと改善された。現在、術後 6 ヶ月の経過観察を行っているが、特に問題は認められず、良好な経過をたどっている。

### 【考察・結論】

Cracked Tooth の治療は依然として困難であり、特にクラックの除去範囲の決定は臨床上の大きな課題である。本症例では、クラックの除去を最小限に抑え、歯質の保存を重視した治療方針を採用したが、この戦略がすべての症例に最適とは限らない。特に、クラックが歯冠から根管へ深く進展している場合、除去しすぎると歯の構造的耐久性が低下し、除去が不十分だと予後が悪化するリスクがあるため、慎重な判断が求められる。



本症例が良好な経過をたどっている要因として、以下の点が挙げられる。

- ・適切な補綴デザインを採用により、咬合負担を効果的に分散できたこと。
- ・健全な歯質を可能な限り温存する治療を実施し、歯の構造的耐久性を維持できたこと。
- ・支台築造時に DWT を用いることで、重合収縮応力の緩和を図り、確実な接着操作を行ったこと。
- ・また、これらの処置をマイクロスコープを用いて細部までこだわりながら実施したことが、予後の改善に大きく貢献したと考えられる。

現時点では、Cracked Tooth に対する治療の最適化に向けた明確な基準は確立されておらず、クラックの除去範囲、補綴設計、根管治療のプロトコールに関するさらなる臨床研究と議論が必要である。本症例を通し、患者個々の状態に応じた柔軟かつ精密な治療方針が、Cracked Tooth の長期的な予後改善において重要であるのではないかと考察している。

1) Veneziani M et al. 2017. Posterior indirect adhesive restorations: updated indications and the Morphology Driven Preparation Technique.

#### 【略歴】

2021 年 松本歯科大学卒業

2022 年 医療法人社団若歯会ちやいど中野歯科医院 勤務

ひろ 湘南辻堂歯科 勤務

A Case of MDPT Restoration Based on a Protocol to Improve the Prognosis of Cracked Tooth  
Medical Corporation Wakaba Association, Child Nakano Dental Clinic, Hisashi Hanamura

#### 【Case Summary】

A 34-year-old female presented with occlusal discomfort in her upper left first molar, gradually worsening over several months. Clinical examination revealed an existing inlay with minor cracks but no evident crown fracture. Radiographs indicated no periapical pathology. Pulp tests showed conflicting results: thermal tests indicated non-vital pulp, whereas electrical tests indicated vitality. A 5-mm periodontal pocket was noted mesially. Patient consent was obtained.

#### 【Diagnosis】

Clinical evaluation and microscopic examination suggested a cracked tooth. After inlay removal, a deep crack extending along the 5-mm pocket was confirmed. Accidental pulp exposure without bleeding confirmed pulp necrosis. The final diagnosis was pulp necrosis with normal apical tissues, requiring root canal treatment.

#### 【Treatment Plan】

Under microscopic guidance, minimal crack removal was followed by immediate root canal therapy. A 5-minute Decoupling With Time (DWT) protocol was utilized during adhesive core build-up to minimize polymerization stress. Due to structural compromise, full-coverage restoration employing Morphology Driven Preparation Technique (MDPT) proposed by Veneziani<sup>1)</sup> was selected, prioritizing maximal tooth structure preservation.

#### 【Outcome】

Post-treatment, occlusal discomfort resolved completely, and periodontal pocket depth improved from 5 mm to 3 mm. Six-month follow-up showed stable, symptom-free conditions.

【Conclusion】 The favorable outcome resulted from conservative crack removal, careful microscopic management, tooth preservation, stress reduction using DWT, and optimal prosthetic design following MDPT guidelines. Further research and standardized protocols are necessary to enhance prognosis for cracked teeth.

1)Veneziani M et al. (2017). Posterior indirect adhesive restorations: updated indications and the Morphology Driven Preparation Technique.

Biography:

2021 : Graduated from Matsumoto Dental University

2022 : Employed at Medical Corporation Wakaba Association, Child Nakano Dental Clinic and hilo Shonan Tsujido Dental Clinic

## 歯周組織再生療法における歯間乳頭部でのマイクロスコープの有用性

Usefulness of a microscope at interdental papilla in periodontal tissue regeneration therapy

PP-01 藤本 佳大、宇土武典、松川維吹

Yoshihiro Fujimoto, Takenori Uto, Ibuki Matsukawa

医療法人 EYL 宇土歯科医院

Medical Corporation EYL Uto Dental Clinic

患者に下記の『方法』を説明し同意のもと歯周組織再生療法を行なった。

### 『緒言』

歯周組織再生療法時には、確実な骨欠損内の根面デブライドメントを行い、そして歯間乳頭部の保存も心がける。なぜならば、歯周組織再生療法の成功には、骨欠損内の血餅の安定、スペースメイキング、創傷の保護が大切であり、特に歯間乳頭部の初期閉鎖を達成させることが重要である。しかし、歯周組織再生療法は、骨欠損形態だけでなく隣在歯との関係や軟組織の状態で手術の難易度が変化するため、熟練した技術と経験が必要になる。今回、歯科用顕微鏡（以後マイクロスコープ）を用いることで、歯周組織再生療法の経験の浅い術者でも、歯間乳頭部を保存し1次創傷治癒が獲得出来るかを考えた。本研究の目的は、歯間乳頭部直下に生じた骨欠損に対して、マイクロスコープを使用し歯周組織再生療法を行った。術後、EHI score (Early wound-healing index score) で歯間乳頭部での1次創傷治癒が得られたかを評価しマイクロスコープの有用性について考察する。

### 『方法』

- ①当該部位にマイクロニファイブ、超音波スケーラーを用いて歯周基本治療を行う。
- ②3ヶ月後再評価を行う
- ③4mm以上のポケット残存かつBOP(+)を認めた場合、CBCTを撮影し骨欠損状態を把握し、歯周組織再生療法の適応であるか判断する。
- ④治療方針を熟練者と共に立案する。
- ⑤オペ動画を熟練者と確認し、歯間乳頭部での早期創傷治癒をEHI(Early wound-healing index) scoreで評価する。

1ケース目 患者：50歳、女性 主訴：左上が腫れた 既往歴：無し 部位：左上第一大臼歯近心

2ケース目 患者：65歳、男性 主訴：左上から血の味がする 既往歴：無し 部位：左上第一大臼歯近心

### 『結果』

EHI score 1ケース目：3 2ケース目：4

### 『考察』

臼歯部は直視できないケースが多くミラーテクニックが必要となり患部の切開やデブライドメントの技術的難易度が高くなる。また開口量が術野の確保や器具の到達性に影響し手術の難易度を左右する。

1ケース目で、歯周基本治療からマイクロスコープを用いて、これらの難易度を予想しておいた。歯間乳頭部にMPPT(Modified Papilla Preservation Technique)を用いたMIST(Minimally Invasive Surgical Technique)で歯間乳頭の保存を試みた。しかし、口蓋側からミラービューを用いて歯肉溝内切開を行う際、骨欠損内の不良肉芽を適切に切り分けられず、鈍的に歯間乳頭を口蓋側に剥離した。結果、歯間乳頭に一部裂開がおき、1次創傷治癒を獲得することができなかった。また、口蓋側から骨欠損内を観察する際、術前予想よりダイレクトビューで視認できる範囲が少なかった。さらに、ミラービューでデブライドメントする時も、Er:YAGレーザーのチップで口蓋側のフラップ弁を抑えることが多く、効率的に行うことができなかった。これらの原因として、歯間乳頭部をミラービューで器具を動かしたい方向に3次的に操作し、確実に上皮と不良肉芽を切離するスキルが不足していた。

以上を踏まえて、2ケース目では、乳頭部をSPPF(Simplified Pappila Preservation Technique)を用いたMISTでフラップデザイ



ンし、口蓋側は縦切開の距離を長くし、ミラービューでもダイレクトビューでも骨欠損内を視認しやすい切開線に設定した。また、歯間乳頭部を口蓋側から切開するとき、歯牙の隅角に対して直線的なメスでは器具を操作することが困難なため、新しく外科器具を揃えてオペに臨んだ。しかし、1 ケース目よりも開口量が少なく、ミラービュー下での対応が多く、対合歯に器具が干渉しコルの上皮を切り取ってしまい初期閉鎖を達成することができなかった。

1 ケース目の失敗を2 ケース目で活かすため歯周基本治療時から、器具の取り回しやポジショニングを意識して治療したが、いざ外科治療を行ってみると外科器具の取り扱いが難しく思うような結果にならなかった。開口量が少ない状態でかつミラービューで乳頭部を切開する時は、正しい外科器具の選択と、より慎重な操作が必要だと感じた。

最後に、器具の配置や準備、アシスタントとの打ち合わせ、骨欠損に合わせたマイクロスコープ / 術者 / アシスタント / 患者のポジショニングから生まれる繊細な器具操作が歯間乳頭部の初期閉鎖を可能にする。今後も、処置に対して、EHI score のような定量的評価をすることで、客観的に自分のスキルに向き合い、技術研鑽のため真摯に取り組んで行きたいと思う。

#### 【略歴】

2016 年 九州歯科大学卒業

2016 年 医療法人あたげ会小島歯科医院勤務

2023 年 医療法人 EYL 宇土歯科医院勤務

Periodontal surgical skills can vary among surgeons, and periodontal tissue regeneration therapy is a technique that requires skill and experience. However, the use of a dental microscope and microinstruments can help achieve good results with minimal surgical invasion. This study aimed to evaluate the early wound healing in the interdental papillae after periodontal tissue regeneration therapy using a microscope for bone defects. The study involved basic periodontal treatment followed by evaluation and, if necessary, periodontal tissue regeneration therapy. The Early Wound-Healing Index (EHI) score was used to assess the patient's condition. The discussion highlighted the technical difficulties in performing surgery on molars, and the challenges of preserving the interdental papillae. The results showed varying EHI scores for different cases. The authors discussed their findings and identified areas for improvement, such as the need for better three-dimensional manipulation of the interdental papillary area and improved incision techniques. The authors also mentioned using their previous case failures to inform their approach in subsequent cases.

#### Biography:

Graduated from Kyushu Dental University in 2016

Medical Corporation Atagekai Kojima dental clinic in 2016

Medical Corporation EYL Uto Dental Clinic in 2023

## 陥入歯タイプⅡに対してマイクロスコープを使用し精密歯内療法を行った治療予後

### Treatment Outcomes of Precision Endodontic Therapy Using a Microscope for Type II Dens Invaginatus

PP-02 佐伯 真未子、松崎由美、大宿佳代美、神森友香、加藤愛理、高橋慶壮

Mamiko Saeki, Yumi Matsuzaki, Kayomi Ojuku, Tomoka Kanmori, Airi Kato, Keiso Takahashi

医療法人真穂会ますだ歯科医院、奥羽大学歯学部歯科保存学講座歯周病学分野  
Masuda dental clinic, Division of Periodontics, Department of Conservative Dentistry

本症例報告は、患者および保護者の同意を得た上でを行い、個人情報の保護に十分配慮したものである。

背景：陥入歯（dens invaginatus）は歯の発育異常で、特に上顎前歯部に好発する。発現率は7.45%前後と報告され、解剖学的な複雑さからしばしば歯内疾患を発症する。本病変の治療に関しては、術前の3次元的レントゲン画像検査に基づく解剖学的形態の把握とマイクロスコープを用いた精密歯内療法が有効と考える。また、2022年頃からマイクロスコープを使用した症例報告が散見され、その臨床的有用性がさらに注目されている。

本報告では、コーンビームCT（CBCT）画像検査に基づき、陥入歯タイプⅡに関連した歯内病変と診断した患歯に対するマイクロスコープを活用した治療を行い、良好な経過を得たため、その治療詳細及び予後について報告する。

症例の概要：患者は15歳の男児。上顎左側側切歯部の疼痛を主訴に来院した。患者は定期的に歯科検診で通院しており、同部に齲蝕、病的歯周ポケットおよびBOPは認められなかった。デンタルレントゲン写真およびCBCT画像から陥入歯タイプⅡであることを確認して説明した。

初回来院時、抗生剤及び消炎鎮痛剤の投薬で一旦症状は消失した。その後定期検診の予約を取得し経過観察を行う方針にしていた。

2ヶ月後に急性症状を起こし救急来院した。改めてCT撮影を行ったところ、上顎左側側切歯部の根尖に透過像を認め、唇側骨の吸収も進行していた。患者、及び保護者に説明、同意を得た上でマイクロスコープ下でアペキシジェネシスを行った。4ヶ月経過後、患歯周辺に臨床的不快感はなく骨再生を認めたためMTAを用いて根管充填を行なった。その後1年間治療状態は維持されている。

結果と考察：陥入歯髓と本来の歯髓が癒合している部分をマイクロスコープ下で観察し、エナメル質と象牙質の解剖学的構造を確認しながら治療を行った。その際、陥入歯髓の方向に削合したところ、予想以上に遠心方向になった。近年ではデジタル技術の進歩に伴い、個別テンプレートを活用した治療が報告されている。治療過程でマイクロスコープを用いた事で肉眼では確認できない細部の形態把握と精密な治療が可能となり、確実な根管拡大が行え、良好な予後を得ることができた。

陥入歯の治療はその解剖学的特殊性により困難を伴うが、本症例で示した治療アプローチは、同様の症例における治療戦略の一助となる。マイクロスコープの使用により細部の解剖学的構造を正確に把握しながら治療が可能である。また、レントゲン画像検査で陥入歯と診断した際は陥入部分の予防的充填処置により歯内疾患への悪化を防ぐことが望まれる。

#### 【略歴】

2010年 岡山大学歯学部歯学科卒業

2011年 同大学臨床研修終了 同大学補綴科クラウンブリッジ入局

2013年～ 医療法人真穂会ますだ歯科医院勤務

2023年 日本顕微鏡歯科学会認定医取得

## Abstract

### Background

Dens invaginatus (DI) is a rare malformation often found in the upper incisors, with a prevalence of around 7.45%. It frequently leads to endodontic disease. Both understanding the complex anatomy using 3D images and performing precise procedures with a microscope for DI are recommended. The microscope-assisted treatment modalities have been widely reported for DI since 2022. This case report presents in details the diagnosis and treatment outcome of a type II DI.

### Case Overview

A 15-year-old boy visited our clinic with pain in his upper left lateral incisor. He had been regularly attended regular check-ups, with no cavities, gum issues or bleeding. Dental X-ray and CBCT confirmed Type II DI in the tooth. Medication initially relieved his clinical symptoms, but two months later, he experienced acute pain and sought emergency care. The tooth was treated with apexogenesis under microscopy. Bone regeneration was observed at 4 months later and then root canal filling had been performed using MTA. The healing state was maintained for 1 year.

### Results and Discussion

Using a microscope, the fusion of the invaginated and normal pulp was observed, and then precision endodontic treatment was carefully carried out with observing the enamel and dentin structure with microscope. During the procedure, the canal preparation unexpectedly extended distally. The microscope allowed for detailed observation and accurate treatment, leading to a successful outcome. Recent advancement in digital technology makes it possible to perform precision treatment by using personalized template for DI, although we did not use it in this case.

Treatment of DI is often problematic because of its unique anatomy, and this case demonstrates a model approach. Microscope-assisted treatment helps identifying and treating DI with intricate structures. In addition, preventive filling of the invaginated area with composite resin should be recommended before endodontic problems will be occurred.

Graduated from the School of Dentistry, Okayama University in 2010.

Completed clinical training at Okayama university in 2011

and joined the Prosthodontics Department specializing in crowns and bridges. Worked at Masuda Dental Clinic from 2013

onwards. Obtained certification as a recognized physician from the Japan Microscopic Dentistry Association in 2023.



## エンド・ペリオ病変を有する上顎右側第二大臼歯に対するマイクロスコープを用いた治療の一例

"A Case of Endo-Perio Lesion in the Maxillary Second Molar Treated Using a Microscope"

PP-03 元橋 崇行  
TAKAYUKI MOTOHASHI

安部歯科医院  
Abe Dental Clinic

本症例は、患者さんの同意を得たうえで、顕微鏡歯科学会にてポスター発表させていただきました。

### 【治療の概要】

本症例は、全顎的に歯周病を有し、右上第二大臼歯にエンド・ペリオ病変を認めた。感染の進行を抑え、歯の長期保存を目指すため、マイクロスコープを活用した精密診断・治療を実施した。

### 【診断】

上顎右側第二大臼歯根尖性歯周炎、歯内歯周疾患

45歳女性が右上奥歯の腫脹を主訴に来院した。臨床検査では、右上第二大臼歯において自発痛は認められず、冷温痛も陰性であったが、咬合時および打診時に疼痛を訴えた。また、電気歯髄診（EPT）は陰性を示した。

歯周組織の評価では、最大12mmの歯周ポケットと動揺度Ⅱを認めた。さらに、X線およびCT画像上で根尖病変が確認され、歯周ポケットとの連続性が認められたことから、歯内歯周疾患と診断した。

### 【治療方針】

エンド・ペリオ病変に対し、以下の段階的なアプローチを計画した。

- 第一段階：歯内療法（根管治療）
  - ・マイクロスコープを用いて根管を精査し、細部の感染源を徹底的に除去
  - ・根管充填を行い、歯周ポケットの変化を経過観察
- 第二段階：歯周基本治療（必要に応じて実施）
  - ・根管治療後もポケットの残存がある場合、ルートプレーニングを実施
- 第三段階：歯周外科治療（必要に応じて実施）
  - ・歯周基本治療後も歯周ポケットが残存する場合、外科的アプローチを検討

### 【治療経過】

- 初診時  
動揺度Ⅱ、歯周ポケット最大12mm、根尖病変を認め、歯周ポケットとの連続性を確認
- 根管治療（5ヶ月経過時点）
  - ・感染除去と根管充填を完了
  - ・歯周ポケットの大幅な改善を確認
  - ・デンタル・CTにて歯槽骨の改善を認める

### 3. 今後の予定

頬側中央に残存する歯周ポケット改善のため、歯周基本治療（SRP）を実施予定

#### マイクロスコープの活用

- ・経過観察の精度向上：ポケットの変化、歯槽骨の改善状況をより正確に把握可能となった。
- ・マイクロスコープの活用により、根管内の感染源を精密に除去できたことが、良好な経過につながっていると考えられる。
- ・根管治療の成功が、歯周組織の改善にも寄与し、歯槽骨の改善が確認された。
- ・治療はまだ完了していないが、現時点でマイクロスコープを用いた治療の有用性が示唆されている。
- ・今後、歯周基本治療を行い、さらなる改善を図る予定であり、継続的な経過観察が必要である。

#### 【考察】

本症例では、デンタルおよび CT 画像上、齶蝕や修復物が認められなかったことから、歯髄感染は歯周ポケットを起点とした感染であり、歯周病の進行によるエンド・ペリオ病変と考えられる。

また、歯内療法後、頬側中央の分岐部にのみ歯周ポケットが残存したことから、分岐部に通じる側枝や髄管を介した歯髄感染の可能性も考えられる。この点については、さらなる検討が必要であるが、マイクロスコープを用いた治療により、より精密な診断・治療を行うことが可能となった。

特に、マイクロスコープを活用したことで、以下の点が治療に有益であった。

- ・根管内の感染歯髄の確認と確実な除去
- ・MB2 根管の発見と治療が可能となった
- ・適切な根管治療を行うことにより、ペリオによる感染の波及範囲を正確に把握できた
- ・治療結果の客観的評価が可能となった

以上より、歯周感染を起因とするエンド・ペリオ病変に対し、マイクロスコープを活用することで診断精度を向上させ、より確実な治療を行うことができた。今後は、頬側中央の分岐部に残存する歯周ポケットに対し、歯周基本治療を行い、さらなる改善を目指す。

#### 【結論】

エンド・ペリオ病変に対しても、マイクロスコープを用いた精密な診断・治療は、歯の保存の可能性を高める有効な手段である。本症例では、根管治療を優先的に行うことで、歯周組織の改善と歯槽骨の変化が確認された。治療は継続中であるが、マイクロスコープが診断・治療・経過観察のすべての段階で有用であった。

#### 【略歴】

2015 年 日本歯科大学新潟生命歯学部卒業

2016 年 日本歯科大学新潟病院 臨床研修

2017 年～ 静岡市 安部歯科医院勤務

A 45-year-old female with generalized periodontitis presented with swelling in the upper right molar region. Clinical examination revealed a 12mm periodontal pocket and Grade II mobility in the maxillary second molar. Radiographic and CT imaging confirmed a periapical lesion connected to the periodontal pocket, leading to a diagnosis of an endo-perio lesion.

Microscope-assisted root canal treatment enabled thorough removal of infected pulp, identification of the MB2 canal, and precise root canal filling. After five months, significant improvement in periodontal pocket depth and alveolar bone regeneration was observed. However, a residual pocket remains in the buccal furcation, suggesting possible lateral canal involvement.

This case is still in progress, and further periodontal treatment, including root planing, is planned. The findings suggest that a stepwise approach and microscopic precision contribute to better management of endo-perio lesions, particularly in patients with generalized periodontitis.

2015 Graduated from Nippon Dental University, Niigata Life Dentistry School

2016 Nippon Dental University Niigata Hospital Clinical Training

2017～ Worked at Abe Dental Clinic, Shizuoka City



## SIM キットを用いたシステマティックミラービュー習得のための教育手法

Educational method for acquiring systematic mirror view using the SIM kit.

PP-04 片山 祐、小泉翔悟、淵上了介、磯崎裕騎

TASUKU KATAYAMA, SHOGO KOIZUMI, RYOUSUKE FUCHIGAMI, HIROKI ISOZAKI

片山歯科医院、小泉歯科医院、西宮北口歯医者 H&L、いそぎ歯科

Katayama Dental Clinic, KOIZUMI DENTAL CLINIC, Nishinomiya-Kitaguchi Dental H&L, ISOZAKI DENTAL CLINIC

### I. 目的

1990 年代後半から 2000 年代にかけて日本国内において徐々に普及を初めた歯科用マイクロスコープ。2010 年初頭から歯科業界において数十年に一度のパラダイムシフトが起き、早 10 年余りが経過している。当学会での調査にて 2023 年 4 月時点で販売台数が約 12800 台に上るという報告があるが、その普及率は約 10% 程度である。普及率の妨げの原因は高額な導入費用、操作の習熟に時間がかかる、診療時間の増加、設置場所の問題等が上げられ、ましてや日常臨床においてデンタルミラーを駆使したシステマティックミラービューを行っていない歯科医師はまず使用することは出来ないだろう。多くの歯科医師がデンタルミラーを使用していないわけではない。ミラーの見方にはチェックングビュー（作業後の確認）とワーキングビュー（見ながらの作業）の 2 種類がありチェックングビューはほとんど歯科医師が問題なく日常的に多用し問題もない。問題はワーキングビューをほとんどの歯科医師が上手くできないことが問題である。日頃よりミラーの取り扱い方が可能になると姿勢を崩さず人間工学的に望ましい診療姿勢が獲得できる。そしてその基本的技術を身に付けておればマイクロスコープ導入、操作へのハードルは大幅に下げることが可能になる。

今発表では pd におけるシステマティックミラービューとその教育手法の概要を紹介する。

### II. 教育方法

使用模型は pd SIM キット (D50-X191PD, ニッシン) を用いる。模型の特徴は、①上顎口蓋中央正中部に 1 ～ 4 のそれぞれの数字のカラーリングを施したサイコロを設置している。②そのカラーリングは view1 を青色、view2 を赤色、view3 を黒色、view4 を橙色としている。③各 view から見える点状のカラーポイントは、上下顎前歯部人工歯に各 10 点（計 120 点）、上下顎小臼歯部人工歯に各 8 点（計 64 点）、上下顎第一大臼歯に各 10 点（計 40 点）、上下顎第二大臼歯に各 9 点（計 36 点）上顎歯肉移行部に 28 点、下顎歯肉移行部に 20 点、下顎舌側部に 4 点、上下顎右側最後臼歯後方に直径 5 mm の陥没部内面に 4 点、上顎中央部口蓋部やや左側の位置の陥没部内に 4 点のポイントで、合計が 324 点存在する。

View の定義として左上から見下ろす視線：view1、左下から見上げる視点：view2、右下から見上げる視点：view3、右上から見下ろす視点：view4、真上から見下ろす視点：view10、真左から見る視線：view20、真下から見上げる視線：view30、真右から見る視線：view40、これら 8 方向が基本となる。これらシステマティックミラービューを駆使するために望ましいデンタルミラーの仕様は、ホルダーの直径 3.5 mm、ホルダーの長さ 140 mm、ミラーの直径 15 mm、ミラーとホルダーの設置角度は内角で 135°のものを使用する。12 時ポジションを中心とした直視と鏡視の範囲を理解するために、望ましい姿勢を保って見える範囲、姿勢を崩せば見える範囲、姿勢を崩しても見えない範囲を体感する。

### III. 結果と考察

我々は平素より臨床研修医から卒後数年経過した先生方に向けて研修会を行っている。アンケートの中から見えてくる事は、日常臨床におけるミラーの活用頻度は非常に少なく、形成時直視に頼ることが多いことが現状である。その理由として例えば、歯科医師に必ず補助者が付く環境ではなかったり、4 ハンド診療が行える環境でなかったりすることがある。また、ミラーを通して対象物を見ることにより逆に動いて見えるという歯科医師もいるが、慣れないミラーを凝視しすぎる為に起きる現象と考えられる。初めてミラーを用いて形成する時に陥る現象として、見る為の動作と形成する為の動作が連携せずに形成中にバーの先端を見失うという事がしばしば起きってしまう。多くの術者は講義と実習の中において view1、view2 は比較的容易に体得することが出来るが view3、view4 は苦手とす

る結果が多い傾向がある。ミラーを使いこなす日常臨床を行うことが出来れば患者一人当たりの診療時間の短縮や見落としなく見えるので精度の高い診療に繋がることが出来るがそのためには継続的に研修する必要があると考える。

最後に、システマティックミラービュー等の基本的手技の獲得は大学の学部在籍中に身に付けるべき歯科医師としての基本的な手技であるが、それらに割く教育時間もなければ教える事の出来る教員が極端に少ない事もまた問題であるとする。体系的に考えられたこの教育手法が今以上に教育現場で活用されることを期待する。

#### 【略歴】

医療法人橘正会片山歯科医院 院長

朝日大学歯学部口腔機能修復学講座歯科補綴学分野非常勤講師

日本歯科保存学会認定医

日本顕微鏡歯科学会認定医

This presentation highlights the crucial role of systematic mirror view training in addressing the low adoption rate (approximately 10%) of dental microscopes in Japan. The author argues that mastery of mirror techniques is a prerequisite for successful microscope utilization. Several factors contribute to this low adoption, including cost, learning curve, increased treatment time, and space constraints. Critically, many dentists struggle with working view using mirrors, even though checking view is common. Proficient mirror handling allows for ergonomically sound posture and significantly lowers the barrier to microscope adoption.

The presentation introduces a systematic mirror view training method using a PD SIM kit. This kit features a model with numbered, color-coded dice corresponding to specific viewing angles (views 1-4, plus additional views). Participants identify color points on the model from these various perspectives. Optimal mirror specifications are also defined. The training emphasizes understanding the range of direct and mirrored vision from the 12 o'clock position, including the impact of posture on visibility.

Training sessions conducted with residents and recent graduates reveal that mirror use in daily practice is infrequent, with reliance on direct vision during tooth preparation. Contributing factors include a lack of assistants and limited opportunities for four-handed dentistry. Some dentists experience disorientation when using mirrors, likely due to unfamiliarity. Coordination of viewing and preparation actions is also a common challenge. While views 1 and 2 are relatively easy to learn, views 3 and 4 prove more difficult. Consistent training is essential for mastering mirror techniques, which can lead to reduced treatment time and improved accuracy. The author concludes that systematic mirror view training should be a core component of dental education, though currently, both time and qualified instructors are lacking. Increased emphasis on this fundamental skill is crucial for broader microscope adoption and enhanced patient care.

#### Biography:

Director : Katayama Dental Clinic Medical Corporation

Adjunct Lecturer :

Department of Prosthodontics, Division of Oral Functional Restoration, Asahi University School of Dentistry

Board Certified Member:The Japanese Society of Conservative Dentistry

Board Certified Member:The Japan Association of Microscopic Dentistry



## 大型の副根管を有する上顎中切歯に対してマイクロスコープを用いて非外科的歯内療法で治療した症例

Non-surgical endodontic treatment of a maxillary central incisor with a large accessory root canal using an operating microscope.: A case report.

PP-05 山田 雅司、宮吉教仁、田宮資己、井瀬 智之、岩澤弘樹、中島龍

Masashi Yamada, Yoshiki Tamiya, Yoshiki Tamiya, Tomoyuki Inose, Hiroki Iwasawa, Ryo Nakajima

東京歯科大学 歯内療法学講座

Tokyo Dental College, Department of Endodontics

緒言：副根管は微細であり、デンタルエックス線画像上では、その大きさや位置的な問題で発見できることは少ない。そのため、副根管が原因で根管内の清掃がうまくいかず、外科的歯内療法が必要となることも多い。比較的大型の副根管はコーンビーム CT では確認されることもあり、マイクロスコープで根管内から視認できることもある。非外科的根管治療で治癒を得られるならその恩恵は大きい。今回我々は、大型の副根管を有する上顎中切歯に対しマイクロスコープを用いて非外科的歯内療法で治療し、良好な治癒が得られた症例を報告する。

症例：51歳の女性、3か月前に「歯肉にできものができた」という主訴により、かかりつけ医を受診した。デンタルエックス線画像撮影では、根尖部に明らかな透過像を認めないため、追加検査としてCBCTを撮影したところ、頬側の骨透過像に一致する部位に、破折もしくは副根管が疑われる像を確認した。そのため、かかりつけ医は専門医の治療が必要と判断し、東京歯科大学保存科に紹介した。全身的既往歴に特記事項を認めない。

経過および予後：初診時の臨床症状は、視診で#11根尖部にサイナストラクトを認め、根尖部圧痛を認めた。歯周ポケット深さは全周3mm以内であり、動揺は認めなかった。CBCT画像で、根尖部に透過像は認めないが、頬側の骨透過像に一致する部位に大型の副根管が観察された。以上の所見から、根管診断を歯髄壊死、根尖周囲組織診断を症候性根尖生歯周炎と診断した。患者に、治療方針として根管治療と必要に応じて外科的歯内療法の適用を説明し、同意を得た上で治療を開始した。治療は、浸潤麻酔後にラバーダム防湿を行い、マイクロスコープ下で行なった。マイクロスコープにて頬側根管壁の中央部付近で側枝が観察されたため、主根管と同様に穿通を行った。根管長から0.5mm手前を作業長として、プレカーブを付与した手用ステンレススチールファイルで拡大を行なった。主根管は明らかな感染は認めなかったため、根管長より1mm短い位置を作業長として、ニッケルチタンロータリーファイルで拡大した。拡大中の洗浄は17%EDTAと2.5%NaOClで行なった。根管洗浄薬と超音波チップを併用して最終洗浄を行なった後に、ガッタパーチャポイントとバイオセラミックシーラーで主根管と副根管を根管充填した。その後に直接法にて築造した。3か月後の経過観察時には臨床症状は消失した。2年後の経過観察時に撮影したCBCT像では頬側骨の透過像も消失し、臨床的治癒と診断した。

考察：本症例では、副根管を機械的清掃できたことにより、洗浄効果も向上して、効率的にデブライドメントできたため、良好な治癒を得ることができたと考えられた。

結論：大型の副根管を非外科的歯内療法で治療することにより、歯冠歯根比を保全することができ、良好な状態での歯の保存が可能であった。

### 【略歴】

2003年 3月 東京歯科大学 歯学部卒業

2008年 4月 東京歯科大学歯科保存学講座 助教

2011年 4月 ホワイト歯科勤務（熊本県熊本市）



2015 年 8 月 土屋歯科クリニック & works 勤務  
2016 年 12 月 有楽町デンタルオフィス勤務 (東京都中央区)  
2018 年 4 月 東京歯科大学歯内療法学講座 講師  
2023 年 6 月 カナダトロント大学歯学部 客員教授  
2025 年 10 月 東京歯科大学歯内療法学講座 准教授

Accessory root canals are rarely detected on Periapical x-rays. However, large accessory root canals may be detected by cone-beam CT (CBCT). In addition, accessory root canals can be observed when using a surgical microscope. In this article we have reported a case of a maxillary central incisor with a large accessory root canal that was treated by non-surgical root canal treatment using a surgical microscope, resulting in a good healing. A 51-year-old female patient went to see a dentist for a sinus tract. Periapical x-ray showed no apical radiolucency, but CBCT showed a radiolucency on its buccal bone which overlapped an accessory root canal. As a clinical symptom, palpation was confirmed. From the above, the pulpal diagnosed was pulp necrosis, and periapical diagnosed was symptomatic apical periodontitis. With the consent of the patient, root canal treatment was performed using an operating microscope. During the treatment, the accessory root canal was observed in the middle of the buccal root canal wall with an operating microscope and was negotiated in the same way as the main root canal. The accessory root canal was enlarged with pre-curved manual stainless steel files and the main root canal was enlarged with nickel-titanium rotary files. During root canal preparation, the root canal was irrigated with 17% EDTA and 2.5% NaOCl. Final irrigation was performed using a combination of root canal irrigants and an ultrasonic tip, then root canal filling with bioceramic sealer and gutta-percha points. Clinical symptoms had resolved at the three-month follow-up, and a radiolucency on its buccal bone was also disappeared on CBCT images at the one-year follow-up. Therefore, we have concluded that non-surgical root canal treatment of large accessory root canals is effective.

#### Biography:

2003.3 Graduated from the Faculty of Dentistry, Tokyo Dental University  
2008.4 Assistant Professor, Department of Endodontics, Tokyo Dental College, Chiba Hospital, Japan.  
2011.4 White Dental Clinic, Kumamoto, Japan  
2015.8 Tsuchiya Dental Clinic & works, Tokyo, Japan  
2018.4 Senior Assistant Professor, Department of Endodontics, Tokyo Dental College, Suidobashi Hospital, Japan  
2023.6 Visiting professor, Faculty of Dentistry, University of Toronto, Canada  
2024.10 Associate professor, Department of Endodontics, Tokyo Dental College, Suidobashi Hospital, Japan

## 初心者がつまづく「正しく見る」という壁～マイクロスコープ使用者の視度・眼幅調整の実態～

The wall of “Seeing Correctly” That Beginners Struggle With: The Reality of Diopter and Interpupillary Adjustments Among Microscope Users

PP-06 西嶋 綾華、辻本 真規

Ayaka Nishijima, Masaki Thujimoto

辻本デンタルオフィス

TSUJIMOTO DENTAL OFFICE

「緒言」近年、マイクロスコープの使用率が増加しており歯科医師のみならず、歯科衛生士もマイクロスコープを使用する機会が増えている。しかし、マイクロスコープの使用法についての教育が適切に行われている環境は少なく、初心者の中にはマイクロスコープを使用し、治療する前に「マイクロスコープを適切に見る」という段階で壁にぶつかっている人もいようである。演者もその一人であった。マイクロスコープは初心者でも、すんなり見ることが出来る人が大半のため、指導者に適切に見えていないという状態に気付いてもらえない、伝えてみても理解してもらえない事が多い。指導者も、見えていない人や覗くというだけの初歩でつまづいているのは何が悪いのか、どうすれば改善できるのか分かっていないケースもある。また、指導者がおらず、そもそも間違った使い方をしており、正しく使っているのかさえ理解していない人もいよう可能性がある。

本発表では、現在マイクロスコープを使用している歯科医師、歯科衛生士、獣医師に、適切な視度調整、眼幅調整、正しい見方ができているかをアンケートおよび調査を行い、実態を把握する事を目的とした。「材料および方法」アンケートおよび、調査対象者：歯科医師 17 名、歯科衛生士 13 名、獣医師 6 名、計 36 名の調査対象者に以下の実態調査、検証を行った。

アンケート（5 項目）

- ①：両目で覗いた状態から、頭を動かさずに片目を閉じ覗いた時に、左右とも視野がくっきり見えるか。
- ②：マイクロスコープ使用中に視野が動くことや、影が見えたり、まつ毛が見えることがあるか。
- ③：マイクロスコープを使用していると頭が痛くなったり、目が疲れやすくなるか。
- ④：これまでの確認事項には問題がないのにマイクロを覗く事が（見えないなど）困難な事があるか。
- ⑤：視度調整の方法を習ったことがあるか？

「実態調査」各調査対象に普段マイクロスコープを使用している状態の側貌、頭頂方向からの写真を撮影してもらい、左右の視度、眼幅を記録してもらった。その後、正しい視度調整の方法を動画で見てもらい、再度側貌、頭頂方向からの写真を撮影してもらい、左右の視度、眼幅を記録してもらった。

「結果」アンケート結果

- ①左右ともくっきり見える：30 名。左右どちらかが見にくい：4 名。無回答：2 名。
- ②そのようなことはない：28 名。視野が動く、影が見える、視野が正円ではない：8 名。
- ③そのようなことはない：29 名。痛くなる、疲れる：7 名。
- ④ない：30 名。ある：6 名。
- ⑤ある：31 名。ない：5 名。

「実態調査結果」今回眼幅が 0.5 mm 以上変化したものは 10 名、視度が 1 目盛り以上変化したものは 18 名であった。明らかに視度の調整方法がおかしいと思われるものが 1 名であった。

「考察」上記 5 つの調査項目から、今回の調査の 8 名（22.2%）が適切にマイクロスコープで見えておらず、日々臨床を行なっていることがわかった。また、眼幅、視度の調査から約半数の 19 名（52.8%）が眼幅、視度調整がうまく行えてないことが分かった。眼幅、視度に関してはどの程度の許容範囲があるかは定かではないが、実体験から眼幅を 0.5 mm、視度を 1 目盛り以上の変化がある場合、適切にできていないとした。今回の調査対象者の内 18 名（50%）がマイクロスコープ使用経験年数 3 年以下であり、そのうち 11 名



は眼幅、視度の調整に問題があり、その他 7 名も使用経験年数は 6 年以下であった。今回の調査から比較的経験の浅い人で問題があることが分かったが、そういった人たちは少なからず指導してもらった経験の持ち主である。今回の結果から、自らが誤った使用方法になっているという事に気づいていない、また指導者も気づけていない、指導したとしても本人が無自覚に問題のある使い方をしているケースがあることが示唆される。「見えている」というのは、本人の主観であり、他人が客観視することが難しい。しかし、指導者がどのような問題が起きているかを把握し、改善方法を知っている場合は問題が解決できるが、マイクロスコープの教育環境が整ってきているとは言いがたい状況であることを考えると、適切な視度調整方法、眼幅調整方法、それらの客観的な差異の見分け方などが普及する必要性があることが示唆された。

#### 【略歴】

2014 年 福岡歯科衛生専門学校卒業

2014 年 おぎの歯科医院勤務

2020 年 辻本デンタルオフィス勤務

2022 年 日本顕微鏡歯科学会認定歯科衛生士取得

In recent years, the use of microscopes in dentistry has been increasing, and not only dentists but also dental hygienists have more opportunities to use them. However, the educational environment for proper usage is insufficient, and some beginners struggle with the fundamental step of "Seeing correctly" through the microscope. The author was also one of them. This study conducted a survey and observational study on 17 dentists, 13 dental hygienists, and 6 veterinarians to assess their diopter and interpupillary distance adjustments and their ability to see clearly.

The questionnaire results showed that 30 participants (83.3%) reported seeing clearly with both eyes, while 8 participants (22.2%) experienced unclear vision. The observational study found that 19 participants (52.8%) did not properly adjust their diopter or interpupillary distance, and 18 participants (50%) had less than three years of microscope experience. Many participants were unaware of their improper usage despite having received guidance.

The subjective nature of "Seeing correctly" makes it difficult for instructors to identify problems. The results of this study suggest the necessity of spreading proper diopter and interpupillary distance adjustment techniques and improving educational methods for instructors to recognize and correct improper use.

#### Biography:

2014 Graduated from Fukuoka Dental Hygiene College

2014 Joined Ogino Dental Clinic

2020 Joined Tsujimoto Dental Office

2022 Certified as a Dental Hygienist by the Japan Association of Microscopic Dentistry



## コンポジットレジン支台築造システムの根管象牙質に対する 接着性能に及ぼす照射距離の影響

The effect of irradiation distances on the bonding performance of a  
composite resin core build-up system to root canal dentin.

PP-07 山本 麻美、保坂 啓一

Asami Yamamoto, Keiichi Hosaka

すずしろ歯科、徳島大学大学院 医歯薬学研究部 再生歯科治療学分野

Suzushiroshika, Department of Regenerative Dental Medicine, Tokushima University Graduate School of Biomedical Sciences

背景：直接法コンポジットレジン支台築造システムは、コロナルリーケージの低減や歯質切削量の抑制が可能である。比較的簡便であるが、根管壁象牙質への接着性能には課題があり、その一因として照射距離による照射強度減弱の問題が挙げられる。狭い口腔内では照射距離を一定に保つことが難しく、根管処置歯における光照射強度が減弱される可能性がある。しかしながら、この影響についての報告はあまり多くない。本研究では、最新の支台築造コアシステムを用いて、照射距離の違いが歯冠側および根尖側の接着性能に及ぼす影響を検討した。

目的：本研究は、歯頸部 CEJ からの異なる照射距離（0 mm および 10 mm）がコンポジットレジン支台築造システムの根管象牙質への接着性能に与える影響を評価することを目的とした。

方法：本研究は、徳島大学倫理審査規則（承認番号：4503）に準拠して収集した、ヒト健全抜去下顎小白歯 12 本を用い、歯冠を CEJ で削除した後、根管内にポスト窩洞（直径 1.5mm、深さ 8mm）を形成し、クリアフィルユニバーサルボンドクイック 2（クラレノリタケデンタル）を併用して用いたクリアフィル DC コアオートミックスワンの（クラレノリタケデンタル）を業者指示通り用いて充填した。光照射は、ペンキュア 2000（モリタ製作所）を用いて、照射距離を 0 mm および 10 mm に設定した。1 窩洞につき、歯根軸に対し直角方向に棒状試片（0.6×0.6mm<sup>2</sup>）を 8 試料作製し、37℃水中に 24 時間保管後、微小引張り接着試験を行った。各条件において、歯冠側（Coronal）および根尖側（Apical）の微小接着強さ（ $\mu$ TBS）を測定し、Mean（平均値）および SD（標準偏差）を算出した。得られたデータは統計解析ソフトを用いて統計処理を行い、各群間の統計学的有意差を検討した。有意水準は 5% とし、2-way ANOVA 及び Tukey の多重比較検定を行った。

結果：照射距離が 0 mm の場合、歯冠側の  $\mu$ TBS は  $30.4 \pm 10.7$ 、根尖側の  $\mu$ TBS は  $16.2 \pm 5.0$  であった。一方、照射距離が 10 mm の場合、歯冠側の  $\mu$ TBS は  $17.1 \pm 4.7$ 、根尖側の  $\mu$ TBS は  $16.4 \pm 5.2$  であった。統計解析の結果、歯冠側において照射距離の違いによる有意差が認められた（ $p < 0.05$ ）が、根尖側では有意差は認められなかった。また、照射距離が 0 mm の場合根尖側と歯冠側の間には有意差が認められたが、照射距離が 10 mm の場合有意差が認められなかった。

結論：照射距離が増加すると、歯冠側の接着強さは有意に低下する傾向が見られたが、根尖側では統計学的に有意な変化は認められなかった。2-way ANOVA の結果、照射距離と部位の相互作用が影響することが示唆された。これらの結果は、臨床における照射条件の最適化に寄与する可能性がある。

### 【略歴】

2001 年 日本歯科大学歯学部卒業 歯科医師免許取得

2009 年 すずしろ歯科開院

2022 年 日本顕微鏡歯科学会認定医取得

2023 年 徳島大学大学院医歯薬学研究部再生歯科治療学分野に社会人大学院生として入局 現在に至る

Background: The direct composite resin core build-up system reduces coronal leakage and minimizes tooth structure removal. However, its bonding to root canal dentin is affected by irradiation distance, which may reduce light intensity in confined oral spaces. Few studies have examined this effect. This study investigated the impact of different irradiation distances on bond strength in coronal and apical regions.

Objective: To evaluate the effect of irradiation distances (0 mm and 10 mm from the CEJ) on the bonding performance of a composite resin core build-up system to root canal dentin.

Methods: In this study, the use of human extractions was performed in accordance with the ethical review regulations of Tokushima University (Approval Number: 4503). Twelve extracted human mandibular premolars were prepared by removing the crown at the CEJ and creating post cavities (1.5 mm diameter, 8 mm depth). Clearfil Universal Bond Quick 2 and Clearfil DC Core Automix One (Kuraray Noritake Dental) were applied per manufacturer instructions. Light irradiation was performed using a PenCure 2000 (Morita Corporation) at 0 mm and 10 mm distances. Eight bar-shaped specimens ( $0.6 \times 0.6 \text{ mm}^2$ ) per sample were prepared perpendicular to the root axis. After 24-hour storage in 37°C water, microtensile bond strength ( $\mu\text{TBS}$ ) testing was conducted. Statistical analysis used two-way ANOVA and Tukey's multiple comparison test ( $\alpha = 0.05$ ).

Results: At 0 mm,  $\mu\text{TBS}$  was  $30.4 \pm 10.7 \text{ MPa}$  (coronal) and  $16.2 \pm 5.0 \text{ MPa}$  (apical). At 10 mm,  $\mu\text{TBS}$  was  $17.1 \pm 4.7 \text{ MPa}$  (coronal) and  $16.4 \pm 5.2 \text{ MPa}$  (apical). The coronal region showed a significant decrease in bond strength with increased irradiation distance ( $p < 0.05$ ), while no significant difference was observed in the apical region.

Conclusion: Increasing irradiation distance reduced bond strength in the coronal region, but not in the apical region. Optimizing irradiation conditions is essential for improving clinical outcomes.

#### Biography:

2001 Graduated from Nippon Dental University , Licensed Dentist

2009 Opened Suzushiroshika

2022 Obtained certification from JAMD

2023 Joined the Department of Regenerative Dental Medicine, Tokushima University Graduate School of Biomedical Sciences.



## 補綴装着時の下部鼓形空隙における余剰セメント対策～シリコンチューブと PTFE テープを用いたアプローチ～

Management of Excess Cement in the Subgingival Embrasure During Prosthesis Cementation: An Approach Using Silicone Tubes and PTFE Tape

PP-08 池尻 敬、羽戸 健郎

ikejiri kei, hato takeaki

池尻歯科医院

IKEJIRI DENTAL CLINIC

### 緒言

近年、接着技術の進歩により、レジンセメントや加熱したコンポジットレジンを用いた補綴装置の接着強度が向上し、脱離のリスクが大幅に低減している。しかし、その一方で、高い接着力を持つセメントの除去が困難となるケースも多く、临床上の課題となっている。特に隣接面における補綴物マージン下の下部鼓形空隙（gingival embrasure）は、アンダーカットを形成しやすい部位であり、ここに余剰セメントが入り込むと除去が困難となる。そのため、接着操作の際に下部鼓形空隙へのセメントの侵入を防ぐため、さまざまな方法が試みられている。本研究では、下部鼓形空隙にシリコンチューブおよび PTFE テープを併用することで、補綴装置装着時のセメント残留を防ぎ、良好な適合を得ることができた症例を報告する。患者の同意は得ている。

### 方法

対象は 40 歳男性であり、主訴は「右下第一大臼歯（#46）の着色およびフロス時の引っかかり感」であった。口腔内診査の結果、#46 にはピンレッジを用いた修復物が装着されていたが、マージン部の適合不良が認められた。修復物を除去したところ、機能咬頭に近接するう蝕が確認され、残存歯質の量を考慮して、ニケイ酸リチウム（lithium disilicate）を用いた咬頭被覆冠（onlay crown）を選択した。

補綴装置の装着に際し、隣接歯を含めてラバーダムを装着し、歯肉の圧排と防湿を行った。接着前処理として、補綴物および歯面の清掃・エッチング・プライミングを実施した。接着操作時に、補綴物の隣接面に存在する下部鼓形空隙へ適切なサイズのシリコンチューブを挿入し、さらにボンディング材の影響を回避するため、隣在歯との隣接面に PTFE テープを挿入した。これにより、PTFE テープが固定され、接着操作をスムーズに行うことが可能となった。ボンディング操作完了後、PTFE テープをシリコンチューブと歯質の間に滑り込ませ、補綴物を装着した。セメント硬化前に余剰セメントを除去すると同時に、シリコンチューブおよび PTFE テープを引き抜き、補綴物の装着を完了した。

### 結果

補綴物の装着後、歯科用顕微鏡を用いて隣接面の下部鼓形空隙を確認したところ、余剰セメントは認められず、補綴物の適合にも問題はなかった。また、患者の術後経過においても、異常な咬合違和感や不快感は報告されなかった。

### 考察

補綴物装着時に余剰セメントの除去を容易にするため、これまでもさまざまな方法が提案されてきたが、特に隣接面の下部鼓形空隙は、形態的にセメントが滞留しやすく、清掃困難な部位である。本症例では、シリコンチューブと PTFE テープを併用することで、下部鼓形空隙へのセメントの侵入を防ぎ、適切な接着操作を行うことができた。シリコンチューブは適切なサイズを選択することで、空隙を確保しつつ接着操作を妨げないよう調整可能であり、また PTFE テープは補綴物の隣接面に影響を与えずに固定が可能であるため、本方法は補綴装置の接着時において有効な選択肢となると考えられる。

今後、さらなる症例を通じて、本手法の有効性および適用範囲を検討し、より安全で確実な補綴治療の実践につなげていく必要がある。

### 【略歴】

福岡歯科大学卒業 日本顕微鏡歯科学会会員



## English Abstract

**Introduction:** Advances in adhesive technology have improved the bond strength of prosthetic restorations using resin cement and heated composite resin, reducing debonding risk. However, excess cement removal remains a challenge, particularly in the subgingival embrasure, where undercuts trap cement. This study reports a technique using a silicone tube and PTFE tape to prevent cement retention.

**Methods:** A 40-year-old male with discoloration and floss-catching on #46 was treated with a lithium disilicate onlay. A silicone tube was placed in the subgingival embrasure, and PTFE tape was applied to the adjacent tooth before bonding. After cementation, the tape and tube were removed before final curing.

**Results & Discussion:** No residual cement was observed microscopically, and the restoration showed excellent adaptation. This method effectively prevents cement retention and enhances clinical outcomes. Further studies are needed to evaluate its broader applicability.

## Biography:

Graduated from Fukuoka Dental College, Member of Japan Association of Microscopic Dentistry

## 当院における映像データ管理方法の変遷

### Consideration of video data management

PP-09 渥美 克幸

Katsuyuki Atsumi

デンタルクリニックK

Dental Clinic K

#### ○はじめに

顕微鏡歯科治療を行う際、様々な記録装置を組み合わせることで、術者目線の静止画や動画を撮影することができる。これは日常臨床の記録のみならず、症例発表や教育、またスタッフ間の情報共有など様々なことに活用できるため、その有用性は高い。しかし、映像データは日々増え続けていくため、マイクロスコープの使用歴が長くなるほど、その管理に頭を悩ませることになるのも事実である。そこで、マイクロスコープの台数が徐々に増えていった当院における取り組みの変遷、また満足できる環境が構築できた現在の状況について報告する。

#### ○当院における変遷

2010年の開業時にはマイクロスコープを導入しなかった。そのため、日々の臨床記録はデジタルカメラで静止画を撮影することが主だった。この当時は、SDカードに記録されたデータを定期的にUSB接続の外付けハードディスク（RAID1）に移動する形で管理していた。

2013年にマイクロスコープを1台導入したが、当初は演者である院長のみが使用していた。また、装着したデジタル一眼レフカメラで静止画と動画を切り替えながら撮影していたため、常時動画を撮影するというわけでもなかった。そのため移動する映像データ量はあまり多くなく、データの管理方法を変更する必要はなかった。

2017年に2台目のマイクロスコープを増設した際、静止画と動画を同時に記録できるような環境にしたことで、ほぼすべての処置で開始から終了までの動画を撮影するようになった。その結果、映像データ量が急激に増えたため、容量アップと転送速度向上を目的にThunderbolt3接続の外付けハードディスク（RAID1）を導入した。しかし、それでもデータの移動には膨大な時間を要した。また、外付けハードディスクのある場所に行かないと過去のデータを参照できないという点も不満だったが、これ以上の環境を構築するには大幅な仕様変更が必要だったため、半ば諦めて運用していた。

2020年には4台全てのユニットにマイクロスコープを設置したが、この頃には勤務歯科医師や歯科衛生士もマイクロスコープを使用するようになったため、その分のデータ管理方法も考える必要がでてきた。さらに、2023年にクリニックを増築しマイクロスコープが7台になったため、今までの方法ではデータ管理にトラブルが生じるのは明らかだった。そのため、このタイミングで管理システムを再構築することにした。

#### ○旧システムの問題点と現在の環境

旧システムの問題点として、外付けハードディスクを用いているため過去のデータを参照できる場所が物理的に限られること、そしてデータの移動に時間がかかることが挙げられた。これらの問題は既存の歯科用映像記録システムでも解決可能と思われたが、主にコストの面で導入を断念した。

新システムでは、安全性の面でクラウドストレージよりローカルストレージの方が好ましいと判断し、RAID1構成のファイルサーバー（dent5000 server system 共栄デジタルシステム）をクリニックのネットワーク上に設置した。本サーバーはファイアウォールや定期的なウイルスチェック、24時間遠隔監視が標準装備となっている。トラブルの際にはリモートサポートもあるため、安全性は高いと考えている。また、これによりネットワークに接続したすべてのPCからデータにアクセスできるようになり、利便性は飛躍的に向上した。

さらに、演者が主に使うマイクロスコープ（静止画と動画の同時記録が可能）には、データの自動転送機能がついている HDMI レコーダー（DMR-T5000UR パナソニック コネクト）を導入した。撮影・記録された動画は MP4 形式に変換され、ネットワーク経由でファイルサーバーに自動で転送されるため、データの移動にかかる手間が激減した。なお、静止画のデータは動画と比較してデータ量が少ないことから、演者自身が定期的にファイルサーバーへ移動している。

勤務歯科医師や歯科衛生士は、マイクロスコープに装着したデジタル一眼レフカメラで静止画と動画を切り替えながら撮影しているため、こちらの映像データ量はさほど多くない。そのため、データは担当スタッフが定期的にファイルサーバーへ移動している。しかし、この操作にはヒューマンエラーが発生するリスクが伴うため、部分的にでも自動化できないか検討中である。

#### ○まとめ

マイクロスコープの台数や使用するスタッフ数が増えるに従い、映像データの管理が困難になっていった。そこで、すべての映像データを堅牢性の高いファイルサーバーに保存して一元管理する方法に変更することにより、利便性を飛躍的に向上させることができた。

#### 【略歴】

2002 年 長崎大学歯学部 卒業

2002 年 医療法人社団 歯友会 赤羽歯科 勤務

2010 年 デンタルクリニック K (埼玉県川口市) 開設

現在に至る

長崎大学歯学部 非常勤講師

日本顕微鏡歯科学会 認定医・認定指導医

日本接着歯学会 専門医・指導医

We can capture still and moving images from the surgeon's point of view by combining various recording devices while performing microscopic dentistry.

This is extremely useful not only for documenting daily clinical practice, but also for case presentations, education and information sharing among staff.

However, the longer a microscope is in use, the more difficult it becomes to manage the ever-increasing amount of video data.

In this presentation, I will report on the evolution and current status of our efforts in my clinic, where the number of microscopes has gradually increased.

#### Biography:

2002: Graduated from Nagasaki Univ. School of Dentistry

2002: Akabane Dental Clinic

2010: Director, Dental Clinic K

Part-time faculty in Nagasaki Univ. School of Dentistry

Board Certified Member of the Japan Association of Microscopic Dentistry

Board Certified Member of the Japan Society for Adhesive Dentistry



## 令和の歯科治療を再考する～歯肉縁下に及ぶ補綴治療に対するマイクロスコープの有用性～

Micro scope is a reliable tool for Deep margin elevation

PP-10 安岡 大介

Daisuke Yasuoka

ミライノデンタルクリニック

MIRAINO DENTAL CLINIC

### 緒言

令和の補綴治療において、IOS とレジンセメントは切り離せない。

しかし、補綴のマージンが縁下に及ぶ場合 それらとの親和性は悪くなる。

IOS での光学印象は、縁下に及ぶ場合 マージンは光が届かず不鮮明になりやすい。また、装着時もレジンセメントは湿潤環境では接着不良を起こしてしまう。

コンポジットレジンを用いてマージンを再設定するディープマージンエレベーション (deep margin elevation) は、IOS とレジンセメント令和の補綴治療には欠かせないと思う。

### 目的

ディープマージンエレベーションは、Dietschi と Spreafico により「サービカルマージンリロケーション (cervical margin relocation)」として提唱され、のちに Magne と Spreafico により改称された。

深い縁下う蝕に対して、補綴装置のマージンを従来のように歯周組織のマージンを窩洞の深さに対して再設定するのではなく、う蝕除去後に確実な防湿下で縁下にコンポジットレジンの積層を行い、歯冠側に再設定するというアプローチである。

本法により、

上記以外に

＊ボンディング材が酸素に触れず重合率の向上

＊セット時の光照射によりさらに重合が促進され初期接着強さの向上

＊破折、脱離の防止

＊気泡混入時の未重合層の影響を抑制、といったメリットがある。

なお、縁下の修復材料表面に結合組織性付着は得られず、正常な付着組織を再構築することはできない。しかし、長い上皮性付着と短い結合組織性付着による新しい概念の生物学的幅径を得られ、その歯周組織は健康かつ生体に許容されているといわれている。

本発表では、ディープマージンエレベーションにおいて、マイクロスコープの親和性について考察する。

修復物のマージンが歯肉縁下に及びディープマージンエレベーションを行う際、マイクロスコープを用いることでストリップスなどの適合精度や、滲出液の確認を行うことができる。また、形成時にもディープマージンエレベーションを行った歯牙に対し、マイクロスコープを用いることでマージン設定と残存歯質との適合性を確認することができる。

### 方法

患者は 30 代女性。他院での歯冠修復後の匂いとブラッシング時の歯肉出血を主訴に来院した。補綴物除去時に、セメントの接着不良を認めた。

補綴物のマージンは歯肉縁下に及び、印象・装着時のエラーを認めた。

補綴治療にあたって、クラウンレングスニング (歯冠長延長術) や MTM (歯根挺出術、エキストリュージョン) といった方法も提示し、ディープマージンエレベーションを選択された。

治療時にはマイクロスコープを使用し、ストリップスなどの適合精度や、滲出液の確認を行った。また、形成時にも歯肉同縁をマージン再設定ラインとし、歯肉の炎症がないことを確認した。

#### 考察・結論

修復物のマージンが縁下に及んだ際に行うディープマージンエレベーションにおいて、マイクロスコープ使用する有用性が考えられた。

#### 【略歴】

2011 年 大阪歯科大学卒業

2012 年 神戸大学医学部附属病院 歯科口腔外科入局

2014 年 東大阪市の歯内療法専門医に勤務

2015 年 安岡歯科医院理事長就任

2019 年 ミライノデンタルクリニックとして移転開業

Localized subgingival margins can complicate the use of indirect adhesive restorations (isolation, impression taking, and delivery) and subsequently hinder their durability and relationship with the periodontal tissues.

Dietschi and Spreafico first proposed deep margin elevation (DME) in 1998 to address the multiple clinical problems associated with sub-gingival margins, where sub-gingival margins will be repositioned coronally using composite resin restorations.

It is a minimally invasive restorative technique that repositions sub-gingival margins coronally using composite resin restoration for either a direct restoration or indirect restoration to be placed .

The DME concept may also be referred to as 'cervical margin relocation' , 'proximal box elevation' or 'coronal margin relocation' .

DME addresses multiple clinical problems associated with sub-gingival margins which pose a challenge due to limited access, rubber dam slippage over the margin and subsequent persistent saliva, crevice fluid and blood leakage. Resective surgeries, invasive restorative procedures, and even extractions can potentially be avoided by DME, allowing ideal conditions for scanning or impression making.

Additionally, DME can be combined with immediate dentin sealing (IDS) to improve indirect adhesive restorations' bond and marginal seal with the adhesive composite resin base used to seal the dentin.

The deep margin elevation technique may be a useful noninvasive alternative to surgical crown lengthening.

There are uncertainties within the profession in providing DME, and it is still considered a new approach. A recent survey revealed 78% of dentists had more than one concern about the procedure, ranging from isolation and inspection, marginal adaptation, microleakage, biological width invasion and insufficient evidence about DME.

This presentation proposes a technique immediate dentin sealing and coronal elevation of the deep margin to a supra-gingival position using a direct bonded composite resin base with microscope.

The DME technique seems to be a minimally invasive alternative to surgical crown lengthening (SCL) and orthodontic extrusion (OE) with respect to biological width. Well-controlled clinical trials are limited in this field; further long-term follow-up studies emphasizing the periodontal outcomes and prevention of complications are needed.

Biography:

Bachelor of DENTAL, OSAKA DENTAL UNIVERSITY, Osaka 2011

KOBE UNIVERSITY, April 2012 - March 2014

YASUOKA DENTAL CLINIC, April 2015 - March 2019

MIRAINO DENTAL CLINIC, April 2019 -



## デジタル×CR 治療の新時代！ Amidex システムの導入と実践から見える未来。

A New Era of Digital x direct CR restorations!

The future prospect from the introduction and practice of the Amidex system.

三木 仁志

Hitoshi Miki

はばら歯科

Habara Dental Clinic

直接法コンポジットレジン修復（以下、ダイレクト CR 修復）の発想転換により、従来の保存修復治療の領域を超えた補綴修復の範囲に及ぶような修復も行われるようになり、ダイレクト CR クラウンやダイレクト CR ブリッジ修復についての中長期的な臨床成果も報告されてきました。早期の問題解決を求める患者に対する即日修復可能な MI 審美治療が提供でき、その後の補修修復の可能性を含めたメンテナンスにおける管理システムが構築されることによって、継続的な経過観察による審美および機能維持を図っていくことの重要性は十分認識されてきており、多くの臨床家にとって、治療計画の中でのダイレクト CR 修復の積極的、また効果的な利用方法として、どのようなツールを使用して修復し、どのような修復オプションとして治療メニューに設定できるか非常に興味深いコンテンツとなっています。

シリコン材料を使用したインジェクションモールディングテクニック（IMT）が登場して以来、これまで難易度が高いとされてきた歯冠全体の形態回復を行うような大規模な修復治療や複数歯の修復に対するダイレクト CR 修復に注目が高まってきました。しかしながら、事前ワックスアップシミュレーションでの設計と診断、修復アウトカムのイメージと患者コンサルテーション、光照射・硬化可能なクリアシリコン、口腔内での良好な操作性と再現性、填入可能なフロアブルCRの機械的特性、審美領域でのレイヤリングの困難さ、歯頸部マージンの仕上げに関わる余剰溢出レジンなど多くの課題があります。修復治療に伴う時間やコストなどの制限のある環境の中で、いかに術者技術への依存性を軽減し、効率化を図ることができるか、そしてその結果、患者の満足度にどれほど高めることができるのか頭を悩ませてきました。

次世代の MI 修復治療法である 3D プリンタブル・フレキシブルクリアインデックステクニック（以下、3DP-FCIT）の活用は、革新的なソリューションを提供してくれるとともに、デジタルデザインによる CR 修復の高次標準化および効率化に大きく貢献できるものと考えています。

今回、デジタル技術を駆使し、ダイレクト CR 修復のアドヴァンテージを最大限に活かした修復治療計画の立案を行った症例をいくつか供覧させていただき、これまでの 3DP-FCIT を使用したダイレクト CR 修復の実践から未来への展望、まさにデジタル×CR 治療の新時代の到来となる革新的な Amidex システムの効果的な利用法について提案をさせていただきたいと思います。

[ 発表演題に関連し、開示すべき COI 関係にある企業はございません ]

With the paradigm shift in the concept of direct composite resin restorations (direct CR restorations) that go beyond the conventional conservative restorative treatment to the prosthetic restorations, medium- to long-term clinical results of direct CR crown and direct CR bridge restorations have also been reported. The importance of maintaining esthetics and function through continuous follow-up has been well recognized by the establishment of a management system for maintenance, including the possibility of subsequent repair and restoration, and the ability to provide immediately restorable (possibly at one day) MI esthetic treatment for patients who require early problem resolution, has been recognized by many clinicians. The contents of this session will be of great interest to clinicians who are interested in the proactive and effective use of direct CR restorations in their treatment planning, what kinds of tools can be used for restoration, and what kind of restoration options can be included in the treatment menu.

Since the introduction of injection molding technique (IMT) using silicon materials, direct CR restorations for large scale restorations such as restoring the morphology of entire crowns and multiple teeth, which have been considered difficult to perform, have been receiving more attention.

However, the following issues have been raised: design and diagnosis with pre-wax-up simulation, restorative outcome imaging (visually feedback) and patient consultation, light-curable clear silicone materials, good intraoral handling and reproducibility, mechanical properties of injectable flowable CR, difficulty of layering in the esthetical improvement, excess overflow in the cervical region related to applying a margin finish line.

In such limited environment of time and cost associated with restorative treatment, we have been struggling with how we can reduce the dependence on the skill of the operator, how we can improve the efficiency, and how much we can satisfy the patient satisfaction as a result.

We believe that the use of the 3D Printable Flexible Clear Index Technique (3DP-FCIT), the next generation of MI restorative treatment, offers an innovative solution and will contribute significantly to the higher standardization and efficiency of CR restorations through digital design.

In this presentation, I will show you several cases of restorative treatment planning that make full use of digital technology and maximize the advantages of direct CR restorations, and I will introduce you to the future prospects of direct CR restorations using 3DP-FCIT, which will represent a new era of digital x CR restorations.

I would like to present the effective use of the innovative Amidex system, which will surely become the new era of digital x CR treatment.

## アライナー矯正 × 乳頭再建 × GBR

## スペシャリストたちの夢の共演～臨床家すべての疑問に答える～

Aligner Orthodontics x Papilla Reconstruction x GBR

Specialists' Dream Collaboration; Answers to All Clinicians' Questions

尾島 賢治、山口 文誉、中田 光太郎、安斉 昌照

Dr. Kenji Ojima, Dr. Fumiyo Yamaguchi, Dr. Kotaro Nakata, Dr. Masateru Anzai

医療法人スマイルイノベーション、山口歯科医院、中田歯科クリニック、あんざい歯科医院

Smile Innovation Medical Corporation, Yamaguchi Dental Clinic, Nakata Dental Clinic, Anzai Dental Clinic

2024 年には 24 か国においてアライナー矯正の講演を行った“世界の尾島”こと尾島賢治先生と、その尾島先生と昭和大学時代の同級生で歯間乳頭再建術のプロフェッショナルである山口文誉先生と、トライアスロンで鍛えた体でマイクロサージェリーを駆使して GBR を行う安斉昌照先生、そして週 2 の加圧トレーニングで鍛えまくった上腕二頭筋で軟組織をマネジメントする中田光太郎先生が、ランチョンセミナー参加者のすべての疑問にお答えします。この夢の共演は、他の講演会では絶対に見ることができません。ぜひこの機会に、日本の歯科界を代表するスペシャリストたちと楽しいランチタイムを過ごしてみませんか！

Dr. Kenji Ojima, the “World's Ojima” who gave lectures on aligner orthodontics in 24 countries in 2024, Dr. Fumiyo Yamaguchi, a classmate of Dr. Ojima from his Showa University days and a professional in interdental papillary reconstruction, Dr. Masateru Anzai, a triathlon-trained dentist who performs GBR using microsurgery, and Dr. Kotaro Nakata who manages soft tissue with his biceps muscles, which he exercises with KAATSU Training (blood flow restricted training) twice a week, will answer all the questions from the luncheon seminar participants. This dream collaboration can never be seen at any other place. Please take this opportunity to enjoy a fantastic lunch time with the leading specialists in the Japanese dental field!



## NITI ファイル HyFlexEDM を使用した湾曲狭窄根管、MB2 や MM 根管など難症例に対するアプローチ

Approach to difficult clinical cases for curved and narrowed root canals, MB2 and MM root canals using NITI file HyFlex EDM

松田 敦至

Atsushi Matsuda

坂詰歯科・矯正歯科

Sakatsume Dental Clinic

HyFlexEDM は 2016 年に発売されたマルテンサイト相の NiTi ロータリーファイルシステムである。それまでの超弾性の特性を用いた NiTi ロータリーファイルシステムと異なり、形状記憶性を有しているため、根管の解剖学的形態に沿った根管拡大 / 形成が可能であり、レッジやトランスポーテーションが発生しづらいファイルである。また、柔軟性が高く、プレカーブを付与して使用できるため湾曲根管の症例に有用な点も特長である。そして、使用後に一定の温度を加えることにより形状と強度が元に戻り、再使用が可能になる点がこれまでの超弾性ファイルとの大きな違いである。オートクレーブ滅菌後にファイルの形状が戻らなくなった場合、内部応力が溜まった破折直前の状況であり、ファイルの交換時期が目視で確認できる点がリスクマネジメントの観点で有用である。一般的に単回使用が多い NiTi ロータリーファイルシステムにおいて、マルチプルユースであるため総合的なランニングコストを抑えることも可能である。また、最大の特長は放電加工 (Electrical Discharge Machining: EDM) によってもたらされる表面性状 (ラフサーフェース) である。これにより、ファイルの摩擦抵抗が上がり、切削効率を改善している。さらに、放電加工は刃部の強度を向上させており、HyFlexCM に見られた切削中後のファイルの伸びが起こりにくくなった。

本講演は HyFlexEDM を日常臨床に応用し、特に難症例への対応について説明する。狭窄根管の探索、湾曲根管への対応、MB 2 への対応、近心中央根管への対応、マイクロスコープとの併用、閉塞根管への対応、症状が改善しない症例への対応など HyFlexEDM を通じて解説を行う。講義は演者が日々、撮影記録を行っている鮮明なマイクロスコープで撮影した動画を使用し臨場感あふれる症例の解説を行う。

HyFlexEDM is a martensitic NiTi rotary file system that was released in 2016. Unlike previous NiTi rotary file systems having superelastic properties, it has shape memory, with which it can be used for enlargement and preparation of root canals according to the anatomical shape of the root canal, simultaneously can eliminate ledge formation and transportation. In another property of its high flexibility, it can be used with a pre-curve, making it efficient for preparing on curved root canals. Moreover, the most substantial difference in properties from those of previous superelastic files is that instrument morphology and strength can be regained by thermal treatment after use, which make it possible to be reused. If the shape of the file does not return to its original state after autoclave sterilization, it is considered as a situation just before fracture to occur due to internal stress accumulation, which in fact is useful from the perspective of risk management as the time to replace the file can be visually notified. In general, most NiTi rotary file systems are a single-use system, however since this is multiple-use instrument, it consequently can reduce overall running costs. Besides, the most significant feature is the surface texture (rough surface) brought about being manufactured by Electrical Discharge Machining (EDM). This increases the frictional resistance of the file and improves cutting efficiency. Furthermore, as EDM has improved the strength of the cutting edge, the file becomes less susceptible to stretch after cutting work, as was the case with HyFlexCM.

This lecture features how to deal with difficult clinical cases using HyFlexEDM in daily practices, such as the cases for narrowed root canals, curved root canals, MB2, mesial central root canals, and with parallel use of a microscope, as well as for blocked root canals, and for those where symptoms do not improve. Explanation of the cases will be provided vividly using clear images taken with the microscope that the speaker uses and records in daily practices.

## 確実な隔壁作成のために ～ E-Lize デンティンボンドシステム～

For Reliable Septum Creation  
～ E-Lize Dentin Bond System ～

櫻井 善明

Yoshiaki Sakurai

ネクスト・デンタル ソレイユメインテナンスクリニック  
Next Dental Soleil Maintenance Clinic

根管治療において、ラバーダムの設置が必須であることは言うまでもない。しかしながら、実際の臨床においては歯質の実質欠損が大きく、ラバーダムの設置が物理的に不可能なケースも多々ある。そこで、コンポジットレジンを用いて隔壁を作成する必要があるが、様々な接着阻害因子を排除しつつ、確実な隔壁を作成するのは極めて困難である。しかしながら今回紹介する E-Lize デンティンボンドシステムを用いることで確実な象牙質接着を実現できるようになる。E-Lize デンティンボンドシステムは 2005 年当時の昭和大学歯学部齶蝕歯内治療学講座教授の伊藤和雄先生により開発された象牙質接着システムである。伊藤先生は象牙質接着向上のカギを「コントラクションギャップを無くすこと」とし、開発を進めてきた。0.5mol/L の EDTA を用いて象牙質にできるだけダメージを与えることなくスメアー層を除去し、35%グリセルモノメタクリレート水溶液（GM）で接着界面の“ぬれ”を向上させ、コントラクションギャップフリーを可能とする。このように「象牙質をリン酸化エナメル質と同様の物理化学的性質に調整する事」を「エナメライズ」と命名し、ペントロンジャパンから「E-Lize」として 2008 年に製品化された。発売当時のキャッチコピーは「1 分の効率アップより、優れた接着性能を選びたい」であった。これが日進月歩で進化する歯科高分子材料において、発売から 15 年以上経過しているにも関わらず、多くの歯科医師から絶大な信頼を得ている理由である。E-Lize デンティンボンドシステムを用いることとあわせて、当院で行っている確実な隔壁作成を行うための様々なポイントを紹介したい。

It goes without saying that the placement of a rubber dam is essential in root canal therapy. However, in actual clinical practice, there are many cases in which a rubber dam is physically impossible to place due to a large loss of tooth substance. Therefore, it is necessary to create a septum using composite resin, but it is extremely difficult to create a reliable septum while eliminating various adhesion inhibitors. However, the E-Lize Dentin Bond System introduced in this article can be used to achieve reliable dentin bonding. The E-Lize Dentin Bond System is a dentin bonding system developed by Dr. Kazuo Ito, Professor of the Department of Endodontics, Showa University School of Dentistry, in 2005. Dr. Ito developed the system based on the idea that the key to improving dentin bonding is “eliminating the contraction gap”. 0.5 mol/L EDTA is used to remove the smear layer without damaging dentin as much as possible, and 35% glycerol monomethacrylate solution (GM) is used to create “wetting” of the bonding interface. The “wetting” of the adhesive interface is improved with 35% glyceryl monomethacrylate solution (GM), allowing for a contraction gap-free bonding. Thus, “adjusting dentin to physicochemical properties similar to those of phospho-enamel” was named “Enamelize” and commercialized by Pentron Japan as “E-Lize” in 2008. The catchphrase at the time of its launch was “I would rather choose superior adhesive performance over a one-minute improvement in efficiency. This is the reason why the E-Lize Dentin Bond System has been trusted by many dentists even though it has been on the market for more than 15 years. In addition to the use of the E-Lize Dentin Bond System, we would like to introduce the various points for reliable septum creation that we practice.



## Ⅱ級修復の予知性向上を高める勘所 ～ CR 充填 × マイクロスコープのシナジー効果～

関口 寛人  
ひろ湘南辻堂歯科

コンポジットレジン（CR）を用いたⅡ級修復は、予防拡大の必要がなく、健全歯質の削除を最小限に抑えることができる低侵襲な治療法として広く普及している。近年では接着技術や材料の進化により、Ⅱ級修復の適応範囲が拡大し、機能性・審美性の両面で優れた治療結果が期待できる。しかし、臨床の現場においては、隣接面のコンタクト回復の不良やマージン適合の不備により、食片圧入や術後不快感といった問題が生じることが少なくない。特に、適切なマトリックスワークを行わなければ、隣接面形態の回復が困難となり、治療の予知性が低下する要因となる。

Ⅱ級修復における成功の鍵は、「適切なマトリックスの選択」「ウェッジの活用」「リテーナーの適用」の3つの要素を適切に組み合わせることである。マトリックスは、隣接面形態の再現に直結するため、窩洞の形態に適したタイプを選択することが求められる。ウェッジの使用は、歯間離開を確保し、歯肉側マージンの適合性を向上させるために不可欠である。また、リテーナーを適切に使用することで、マトリックスの安定性を確保し、確実なコンタクト圧を得ることが可能となる。

加えて、近年、マイクロスコープを活用することで、Ⅱ級修復の精度と予知性を飛躍的に向上させることが可能となった。拡大視野下では、マトリックスの適合状態を細部まで確認でき、ウェッジの挿入位置やコンタクト圧の調整をより正確に行うことができる。また、レジンの充填時にはマイクロスコープを用いることで、積層充填の精度を高め、気泡や隙間の混入を防ぐことができる。さらに、最終的な形態修正の際にも、充填部の適合状態を詳細に評価し、より審美的かつ機能的な修復を実現できる。本発表では、Ⅱ級 CR 修復の臨床における課題を整理し、適切なマトリックスワークの選択基準について詳述する。また、マイクロスコープを活用することで精度の高いコンタクト回復を実現する手法について、症例を通じて具体的に解説する。Ⅱ級修復の成功率を高めるための臨床的アプローチを共有し、日常診療における治療の質の向上に貢献できれば幸いである。